



Revista

de Arheologie, Antropologie
și Studii interdisciplinare

Journal of Archaeology, Anthropology
and Interdisciplinary Studies

4

2022

COLEGIUL EDITORIAL

Dr. hab. Valentin DERGACIOV, editor onorific (Republica Moldova)

Prof. Paul PETTITT, editor onorific (Marea Britanie)

Dr. Angela SIMALCSIK, editor responsabil (România, Republica Moldova)

Dr. Bianca PREDĂ-BĂLĂNICĂ (Finlanda, România)

Dr. Alin FRÎNCULEASA (România)

Dr. Cristian Eduard ȘTEFAN (România)

Dr. Daniel GARVĂN (România)

Dr. Denis TOPAL (Republica Moldova)

Dr. Adela KOVÁCS (România)

COLEGIUL DE REDACȚIE/PEER-REVIEW

Dr. Angela SIMALCSIK, redactor responsabil
(România, Republica Moldova)

Prof. Paul PETTITT (Marea Britanie)

Dr. Denis TOPAL (Republica Moldova)

Dr. Adela KOVÁCS (România)

Dr. Gabriel VASILE (România)

Dr. Vasile DIACONU (România)

Dr. Bianca PREDĂ-BĂLĂNICĂ (Finlanda)

Dr. Vitalij S. SINIKI (Moldova)

Dr. Dorina ONICĂ (Republica Moldova)

Dr. Valentin DUMITRAȘCU (România)

Dr. Lucian MUNTEANU (România)

Cristina-Elena CORDOȘ (România)

Dr. Mariana COCIERU (Republica Moldova)

Dr. Ioan Sebastian BRUMĂ (România)

Dr. Lavinia GRUMEZA (România)

Dr. Ștefan HONCU (România)

Dr. Raluca KOGĂLNICEANU (România)

Dr. George Bodi (România)

Ion CIOBANU, secretar de redacție
(Republica Moldova)

Dr. Alin FRÎNCULEASA (România)

Dr. Cristian Eduard ȘTEFAN (România)

Dr. Ștefan VASILE (România)

Dr. Daniel GARVĂN (România)

Dr. Roxana MUNTEANU (România)

Dr. doc. Oksana HRYTSYUTA (Ucraina)

Dr. Dmitriy KIRICENKO (Azerbaidjan)

Dr. Alexandru BERZOVAN (România)

Dr. Andrei COROBCEAN (Republica Moldova)

Marian LIE (România)

Dr. Lilia DERGACIOVA (România)

Dr. Robert Daniel SIMALCSIK (România)

Dr. Cătălin-George FEDOR (România)

Dr. Victor COJOCARU (România)

Dr. Bogdan HAIDUC (România)

Dr. Vlad VORNIC (Republica Moldova)

Alexandru KOVÁCS, traducător, corector (limba engleză, limba franceză, limba germană) (România)

Dr. Ștefan VASILE, responsabil de indexarea revistei (România)

Dr. Denis TOPAL, concept copertă (Republica Moldova)

Dr. Bianca PREDĂ-BĂLĂNICĂ, concept grafic (Finlanda)

Dr. Mihail BĂȚ, machetare și aranjare în pagină (Republica Moldova)

Colegiul de redacție nu răspunde de opiniile exprimate de autori.

The editorial board is not responsible for the opinions expressed by authors.

Toate lucrările publicate în Revista de Arheologie, Antropologie și Studii Interdisciplinare (RAASI) sunt recenzate de specialiști în domeniu (peer-reviewed journal).

Revista de Arheologie, Antropologie și Studii Interdisciplinare (RAASI) este publicația anuală a Institutului de Cercetări Bioarheologice și Etnoculturale (ICBE) din Chișinău.

Revista de Arheologie, Antropologie și Studii Interdisciplinare (RAASI) este indexată în bazele de date internaționale [CEEOL](#) și [ERIHPLUS](#).



Editare și tipar: Bons Offices

ISSN: 2587-3768

E-ISSN: 2587-3776

Chișinău 2022

Cuprins

STUDII // MATERIALE // NOTE

- Daniel Garvăn, Gabriel Stăicuț, Gabriela Sava
Câteva elemente de datare a așezării Boian–Giulești de la Pietrosu (județul Buzău)
Chronological markers of the Boian–Giulești site from Pietrosu (Buzău County) 7
- Cristian Eduard Ștefan
Early metallurgy north of Danube: A necklace from a Boian – Vidra grave discovered at Glina–La Nuci
Metalurgia timpurie la nord de Dunăre: un colier dintr-un mormânt Boian–Vidra descoperit la Glina–La Nuci 23
- Adela Kovács
Unelte din cultura Cucuteni: polonicele din lut între utilitate practică și simbol
Tools from Cucuteni Culture: Ladles made in clay, between everyday use and symbol 39
- Maria-Cristina Ciobanu, Felix-Adrian Tencariu
Recent discoveries of mat imprints on pottery from Cucuteni–Cetățuie (Iași County, Romania). Thoughts and experimental tests on the use of braided supports in forming prehistoric ceramics
Descoperiri recente de impresiuni de rogojină pe ceramică de la Cucuteni–Cetățuie (jud. Iași, România). Considerații și teste experimentale privind utilizarea suporturilor împletite în modelarea ceramicii preistorice 67
- Svitlana V. Ivanova
The North-West frontier of the Black Sea steppe in the Early Bronze Age
Nord-Vestul Mării Negre ca „spațiu de frontieră” al stepei la începutul epocii bronzului 89
- Alin Frînculeasa, Daniel Garvăn, Angela Simalcsik, Octav Negrea, Roxana Munteanu, Cătălin Dinu, Ana Ilie, Laurențiu Grigoraș
Ritualul lamnaia și persistențe locale în prima jumătate a mileniului al III-lea (complexe funerare cercetate în anul 2021 în nordul Munteniei)
The Yamnaya ritual and local persistence in the first half of the third millennium BC (funerary features researched in 2021 in northern Muntenia) 127

- Bianca Preda-Bălănică
Note on a Pădureni type shaft-hole axe from northern Muntenia
Notă despre un topor de tip Pădureni din nordul Munteniei 167
- József Puskás, Zoltán-József Botha
Contacts between south-eastern Transylvania and the Upper Tisza Basin during the Middle and the Late Bronze Age
Contacte între sud-estul Transilvaniei și bazinul superior al Tisei în perioadele mijlocie și târzie ale epocii bronzului 187
- Dmitriy A. Kiricenko, Angela Simalcsik
Modificarea formei capului/craniului în Caucazul de Sud și Orientul Apropiat în perioada târzie a epocii bronzului – perioada timpurie a epocii fierului. Date arheologice și antropologice
Changing the shape of the head/skull in the Southern Caucasus and the Middle East in the Late Bronze Age and Early Iron Age. Archaeological and anthropological data 213
- Lucian Munteanu, Nicoleta Vornicu
Contribuții la problema imitațiilor de denari romani imperiali din Moldova. Descoperirea monetară din necropola de la Dumitreștii Gălății (comuna Schitu Duca, județul Iași, România)
Contributions to the topic of imitations after Roman imperial denarii from Moldavia. The monetary discovery from the necropolis of Dumitreștii Gălății (Schitu Duca Commune, Iași County, Romania) 257
- George-Dan Hânceanu, Angela Simalcsik, Lăcrămioara-Elena Istina
Necropola din secolele II-III d. Hr. de la Porcești/Moldoveni (punctul Dealul Gabăra), județul Neamț, România. Interpretări arheologice și antropologice despre câteva morminte de incinerare
The necropolis from the 2nd-3rd centuries AD from Porcești/Moldoveni (Dealul Gabăra point), Neamț County, Romania. Archaeological and anthropological interpretations of several cremation graves 267
- Ștefan Honcu
Un nou tip de amforă atestat în Barbaricum-ul de la est de Carpați. Amfora de tip Forlimpopoli descoperită la Polocin
A new type of amphora attested in Barbaricum in east Carpathians area. The Forlimpopoli amphora type discovered at Polocin 311
- Gabriel Vasile
Osteodistrofia biparietală – o manifestare neobișnuită. Asupra unui schelet medieval de pe teritoriul României
Biparietal osteodistrophy – a rare condition. On a Medieval skeleton on the territory of Romania 319

- Robert Daniel Simalcsik
Populații medievale de pe teritoriul statului medieval moldovenesc comparate prin câteva elemente antropologice
Mediaeval populations on the territory of the Mediaeval State of Moldova compared through some anthropological elements 341
- George-Dan Hânceanu, Andrei Baltag
Cercetări arheologice din anii 1969-1970 în cimitirul medieval al bisericii *Precista Mică* din Roman
Archaeological research from 1969-1970 in the medieval cemetery of the Precista Mică Church in Roman 367
- George-Cătălin Fedor
Memorie colectivă și specific local într-o comunitate rurală moldovenească
Collective memory and local specific in a Moldovan rural community 411

RECENZII // PREZENTĂRI DE CARTE

- Adela Kovács, Alexandru Nechifor, Constantin Aparaschivei
Frumusețea transpusă în lut. Catalogul statuetelor antropomorfe cucuteniene din Muzeul Județean Botoșani
- Яна Яковичина, Оксана Куценяк // Yana Yakovychyna, Oksana Kutseniak
Трипільська антропоморфна пластика у фондах Львівського історичного музею // The Trypillian anthropomorphic plastic art in the collection of Lviv Historical Museum
Cristian Eduard Ștefan 425
- Lista autorilor / List of authors 429
- Norme de redactare / Publishing Rules 431

Osteodistrofia biparietală – o manifestare neobișnuită. Asupra unui schelet medieval de pe teritoriul României

Gabriel Vasile¹

Rezumat. Studiul își propune să prezinte analiza antropologică a unui schelet din necropola medio-bizantină de la Noviodunum-Isaccea *Așezare Civilă Est* (județul Tulcea, Dobrogea, România), datată în secolele XI-XIII, care prezintă o manifestare destul de rar întâlnită în literatura antropologică, denumită osteodistrofie biparietală. În linii mari, aceasta este caracterizată prin subțierea simetrică a oaselor parietale, aspect relevat cu ajutorul transluminiscenței craniului, care pune în evidență zone translucide mari, postero-medial. Unul dintre cele mai interesante aspecte este cel legat de etiologia controversată a manifestării: variantă anatomică, anomalie sau patologie? Scheletul aparține unui adult matur (42,0 ani) de sex feminin. Alte manifestări patologice identificate sunt reprezentate de depresiuni Pacchioni, câteva pierderi dentare produse antemortem, hernie intervertebrală toracală și leziuni periostitice pe tibii și peronee.

Cuvinte cheie: perioadă medio-bizantină, Dobrogea, antropologie, osteodistrofie biparietală, transluminiscența craniului.

Biparietal osteodystrophy – a rare condition. On a Medieval skeleton on the territory of Romania. The study aims to present the anthropological analysis of a skeleton from the Middle Byzantine necropolis of the 11th-13th centuries from Noviodunum-Isaccea *Așezare Civilă Est* (Tulcea County, Dobruja, Romania), which presents a phenomenon rather rarely encountered in the anthropological literature, called biparietal osteodystrophy. Broadly speaking, it is characterised by the symmetrical thinning of the parietal bones, an aspect revealed by the cranial transillumination, which highlights large translucent, postero-medial areas. One of the most interesting aspects is related to the controversial etiology of the manifestation: anatomical variant, anomaly or pathology? The skeleton belongs to a female mature adult (42.0 years old). Other identified pathological conditions are Pacchioni depressions, antemortem loss of several teeth, thoracic intervertebral herniations and periosteal lesions on the tibiae and fibulae.

Keywords: Middle Byzantine period, Dobruja, anthropology, biparietal osteodystrophy, cranial transillumination.

¹ Institutul de Arheologie „Vasile Pârvan” București, Academia Română, România; Institutul de Cercetări Bioarheologice și Etnoculturale (ICBE), Chișinău, Republica Moldova; gabriel.vasile@iabvp.ro.

.....

Introducere

Resturile scheletice analizate în prezenta lucrare provin de la Isaccea, un oraș aflat în județul Tulcea (Dobrogea, România), situat la 35 km nord-vest de orașul Tulcea. Cercetările arheologice² întreprinse în orașul antic Noviodunum, localizat în punctul *Pontonul Vechi*, în vecinătatea actualului oraș Isaccea, au demarat imediat după mijlocul secolului al XX-lea. Până în prezent rezultatele cercetărilor au arătat faptul că situl arheologic Noviodunum-Isaccea se constituie ca un complex pluristratificat, format din vestigiile cetății romano-bizantine, medio-bizantine și medievale, o întinsă așezare civilă delimitată de trei valuri de apărare cu șanțurile aferente, la care se adaugă spre sud și sud-est necropolele cetății și așezările rurale.

În ceea ce privește descoperirile funerare, pe lângă cele din epoca romană timpurie au fost identificate și numeroase nuclee de cimitire/„nuclee cimiteriale” datate în perioada medio-bizantină, care acoperă intervalul cuprins între secolul al XI-lea și secolul al XIV-lea. Până în prezent, săpăturile arheologice au condus la descoperirea a peste 600 de schelete medio-bizantine, cercetate în 12 puncte³, acoperind atât sectorul *intramuros*, cât și pe cel *extramuros*.

Scheletul la care facem referire (M.IV) provine din campania de cercetări arheologice din anul 2021, efectuată în punctul *Așezare Civilă Est*, situat *extramuros*, unde au fost cercetate alte opt schelete medio-bizantine de inhumație (M.I; M.II; M.17; M.18; M.19; M.20; M.21; M.23), a căror analiză preliminară se află sub tipar (Vasile 2022). Acestea se adaugă celorlalte schelete cercetate în campaniile precedente în același punct și care au fost analizate antropologic, tot cu titlu preliminar⁴: un schelet – în anul 2018 (Vasile 2019, p. 79-81: M.1), șapte – în anul 2019 (Vasile 2020, p. 176-179: M.2; M.3; M.4; M.5; M.7; M.9; M.10) și patru – în anul 2020 (Vasile 2021, p. 126-128: M.6; M.11; M.13; M.15).

Scheletul din M.IV era orientat vest-est, în poziția decubit dorsal, cu capul ușor întors spre dreapta. Membrul superior stâng era dispus pe lângă corp, iar membrul superior drept, pe bazin; membrele inferioare erau întinse. Nu au fost identificate elemente de inventar funerar și nici resturi de la sicriu (**Fig. 1**).

² Pentru o analiză mai în detaliu a situației arheologice de la Noviodunum-Isaccea, vezi Stănică, Vasile 2018.

³ Punctelor cu descoperiri funerare anterior descrise în lucrarea semnată de Stănică și Vasile (2018, p. 63) li se adaugă și cel denumit *Așezare Civilă Sud*, cercetat începând cu anul 2021.

⁴ Un studiu antropologic complet (Stănică, Vasile 2018) al unui segment din necropola medio-bizantină de la Noviodunum-Isaccea a fost efectuat pe lotul cercetat în anul 2014 în sectorul *Teren Poliția de Frontieră* (78 de complexe funerare cu resturi scheletice de la 120 de indivizi).



Fig. 1. Resturile scheletice din mormântul IV, vedere *in situ*
 Fig. 1. Skeletal remains from grave IV, *in situ* view

Metode de lucru

Analiza antropologică a urmărit, într-o primă etapă, alcătuirea unui inventar scheletic osos și dentar (Buikstra, Ubelaker 1994, p. 48-49) și observarea câtorva aspecte tafonomice (Dupras, Schultz 2013).

De asemenea, a fost determinat sexul biologic, atât pe baza unor trăsături morfologice pelviene și craniene (Buikstra, Ubelaker 1994, p. 16-21; Ferembach, Schwidetsky, Stloukal 1980, p. 517-527), cât și pe baza unor măsurători ale oaselor coxale (Brůžek *et alii* 2017).

Vârsta la deces a fost estimată pe baza mai multor metode din literatura de specialitate: modificările morfologice ale fețelor simfizare pubiene la diferite vârste (Brooks, Suchey 1990); metamorfoza cronologică a suprafețelor auriculare ale ilioanelor (Buckberry, Chamberlain 2002); gradul de obliterare al suturilor craniene în aspect ectocranian (Meindl, Lovejoy 1985), forma geometrică a fațetei (GF) și textura suprafeței tuberculului (TT) primei coaste (DiGangi *et alii* 2009); metamorfoza extremităților sternale ale coastelor (Ișcan, Loth, Wright 1985).

A fost prelevat un set de măsurători și am calculat indicii aferenți, atât la nivel cranian (White, Black, Folkens 2012, p. 96-97; Buikstra, Ubelaker 1994, p. 71-78; Bräuer 1988, p. 160-192; Martin 1928, p. 579-678), cât și postcranian (White, Black, Folkens 2012, p. 161-263; Buikstra, Ubelaker 1994, p. 70, 79-84; Bräuer 1988, p. 193-232; Martin 1928, p. 992-1068).

Valorile obținute au fost utilizate și în vederea calculului staturii (Ruff *et alii* 2012) și greutateii scheletice (Auerbach, Ruff 2004, p. 336, tab. 3).

Au fost înregistrate câteva caracteristici morfoscopice (Nikita, Karligkioti 2019, p. 61-62; Hefner 2009) și au fost consemnați indicatorii activităților biomecanice, cum ar fi uzura dentară (Smith 1984) și gradul de dezvoltare a entesofitelor (Myszka, Piontek 2012; Mariotti, Facchini, Belcastro 2007; al-Oumaoui, Jiménez-Brobeil, du Souich 2004).

Un alt aspect abordat l-a reprezentat înregistrarea unor caractere non-metrice: dentare (Turner II, Nichol, Scott 1991), craniene și postcraniene (Mann, Hunt, Lozanoff 2016; Hauser, De Stefano 1989; Finnegan 1978).

Nu în ultimul rând, am consemnat și modificările patologice osoase și dentare, cu accent pe osteodistrofia biparietală.

Analiza antropologică

A. Inventar scheletic

A1. Inventar osteologic (Fig. 2)

Scheletul este aproximativ întreg, cu craniul (inclusiv mandibula) cvasi-complet. În sectorul postcranian au fost observate câteva lipsuri osoase: hioid, stern (corp și apendice xifoid), clavicule (o mare parte din epifiza medială stângă și o porțiune mică din extremitatea laterală dreaptă), carpiene (cu excepția scafoidelor și trapezului stâng), metacarpene (Mc₄, Mc₅ stângi; Mc₃, Mc₄ drepte), falange mână (o falangă stângă din rândul proximal, două falange de pe dreapta din rândul intermediar și toate falangele distale), omoplați (fragmente din corpuri), sacrum (cea mai mare parte a S₂-S₅), coccis, coxale (în perimetrul simfizei pubiene stângi și o porțiune din ramul ischio-pubian drept), rotulă dreaptă, peronee (extremitățile proximală și distală de pe stânga și cea distală dreaptă), tarsiene (cu excepția calcaneului stâng și primului cuneiform stâng), metatarsiene (cu excepția Mt₄ stâng) și falange picior.

A2. Inventar dentar

Dentiția este permanentă; au fost recuperați 16 dinți, cu alveole dentare asociate (Tab. 1).

Stânga						Dreapta									
M ³	M ²	M ¹	P ²	P ¹	C [#]	I ²	I ¹	I ¹	I ²	C [#]	P ¹	P ²	M ¹	M ²	M ³
6	4	4	2	2	2	5	5	5	2	2	2	2	4	4	6
M ₃	M ₂	M ₁	P ₂	P ₁	C _#	I ₂	I ₁	I ₁	I ₂	C _#	P ₁	P ₂	M ₁	M ₂	M ₃
5	5	5	2	2	2	2	4	2	2	2	2	2	5	5	5

Tab. 1. Categoriile de inventar utilizate pentru înregistrarea dentiției (2 = prezent, complet dezvoltat, în ocluzie; 4 = lipsă, pierdere antemortem; 5 = lipsă, pierdere postmortem; 6 = lipsă, absență congenitală)

Tab. 1. Inventory categories used to record dentition (2 = present, fully developed, in occlusion; 4 = absent, antemortem loss; 5 = absent, postmortem loss; 6 = absent, congenital absence)

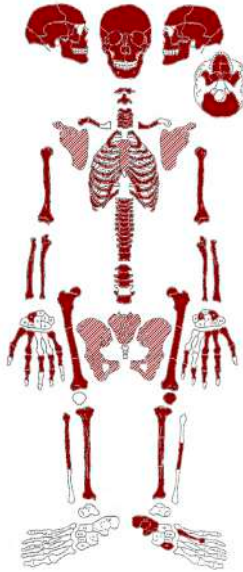

Fig. 2. Înregistrarea grafică a oaselor, craniu și postcranial (colorate în roșu = complete; hașurate = parțial păstrate; zone albe = absente)

Fig. 2. Graphic recording of the bones, cranial and postcranial (red coloured = complete; hatched = partially preserved; white areas = absent)

B. Tafonomie

Din punct de vedere tafonomic am identificat prezența unor colorații verzui pe frontal, în aria eminenței frontale drepte (**Fig. 3**) și la mijlocul diafizei tibiale drepte, medial. Colorația verzuie este pusă cel mai adesea pe seama impregnărilor metalice rezultate din oxidarea artefactelor din cupru sau aliaje ale acestuia. Alți indicatori tafonomici sunt reprezentați de amprente ale rădăcinilor plantelor și depuneri superficiale cu consistență calcaroasă, neuniform localizate la nivelul întregului schelet (cranian și postcranial).

C. Determinarea sexului biologic

Individul analizat a atins maturitatea scheletică, astfel încât caracteristicile lui discriminante sexuale prezintă o acuratețe ridicată în stabilirea sexului biologic. Atât craniul, cât și scheletul postcranial prezintă trăsături morfologice evident feminine. Dintre acestea, reținem trăsăturile dimorfice ale oaselor coxale (arc ventral; concavitate subpubiană; creastă pe ramul ischio-pubian, în aspect medial; mare șanț sciatic larg; sulcus preauricular larg și adânc) și ale craniului (creastă nucală relativ netedă; proces mastoid mic și ascuțit; margine supraorbitală relativ ascuțită; creastă supraorbitală și glabelă puțin proeminente; proiecție redusă a

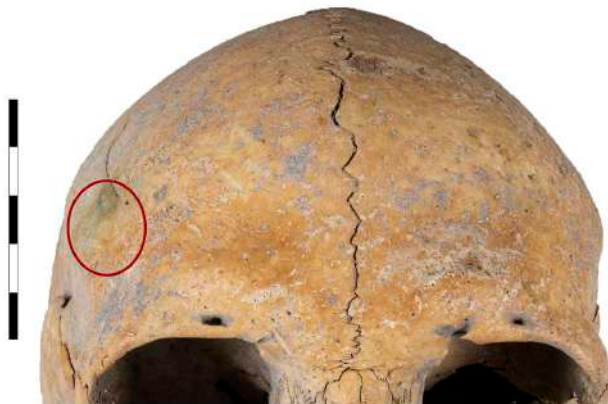

Fig. 3. Colorații verzui pe osul frontal (craniu, anterior)
Fig. 3. Greenish colorations on the frontal bone (skull, anterior)

eminenței mentale). În plus, calculul efectuat cu ajutorul DSP 2, instrument de diagnosticare a sexului bazat pe câteva dimensiuni prelevate bilateral la nivelul oaselor coxale (**Tab. 2**), ne indică faptul că probabilitatea ca individul să fie de sex feminin este de 100%.

Coxal	Dimensiuni (bilateral, mm)
Spu. Lățime cotilo-pubiană	20,5/21,5
Dcox. Înălțime maximă pelviană	203,1/-
limt. Adâncime mare șanț sciatic	53,3/53,4
lsmm. Lungime post-acetabulară ischion	101,3/-
Ss. Lungime spino-sciatică length	68,9/70,2
Sa. Lungime spino-auriculară	80,0/76,8

Tab. 2. Dimensiuni ale oaselor coxale utilizate pentru determinarea sexului
Tab. 2. Dimensions of the coxal bones used to determine the sex

D. Vârsta la deces

Pentru o evaluare cât mai apropiată a vârstei biologice (scheletice) de vârsta cronologică (reală), am apelat la mai multe metode din literatura de specialitate. Rezultatele obținute au fost reprezentate în **Tabelul 3**. Am obținut o valoare medie a vârstei la deces de 42,0 ani (adult matur).

Metode	Vârsta la deces (ani)
Simfize pubiene	48,1 ± 14,6 [25,0 – 83,0] (faza V)
Suprafețe auriculare	51,4 ± 14,5 [29,0 – 81,0] (stadiul IV, scor 11)
Suturi craniene	45,2 ± 12,6 [31,0 – 65,0] (faza V, scor 12)
Prima coastă	25,3 [17,8 – 35,9] (GF = 2; TT = 2)
Extremități sternale coaste	40,0 [33,7 – 46,3] (faza IV)
Vârsta la deces (valoare medie): 42,0 ani (adult matur)	

Tab. 3. Metode selectate și valori pentru estimarea vârstei la deces

Tab. 3. Selected methods and values for estimating age at death

E. Analiza metrică

În vederea stabilirii tipului antropologic, a formei și dimensiunii oaselor, dar și pentru compararea cu alți indivizi din populația medio-bizantină de la Noviodunum-Isaccea sau cu indivizi din alte serii cronologice și spațiale, am încercat atât o profilare biometrică craniană (**Tab. 4-5**), cât și una postcraniană (**Tab. 6-7**).

Dimensiuni	Valori	Categorii
1. Lungime maximă craniu (g-op)	179,1	Lungă
5. Lungime bază craniu (n-ba)	95,0	–
7. Lungime <i>foramen magnum</i> (ba-o)	34,5	–
8. Lățime maximă craniu (eu-eu)	141,3	Îngustă
9. Lățime frontală minimă (ft-ft)	94,8	Mijlocie
10. Lățime frontală maximă (co-co)	116,0	Mijlocie
12. Lățime occipital (ast-ast)	112,7	–
16. Lățime <i>foramen magnum</i> (perpendicular pe 7)	30,3	–
17. Înălțime craniu (ba-b)	140,9	Foarte înaltă
20. Înălțime craniu (po-b)	115,7	Înaltă
26. Arc frontal (n-b)	129,0	–
27. Arc parietal (b-l)	133,0	–
29. Coardă frontală (n-b)	110,4	–
30. Coardă parietală (b-l)	120,9	–
40. Lungime față (ba-pr)	89,2	–
45. Lățime față (zy-zy)	124,9	Mijlocie
46. Lățime bimaxilară (zm-zm)	91,6	–
47. Înălțime totală față (n-gn)	109,7	Mijlocie
48. Înălțime superioară față (n-pr)	67,2	Înaltă
51. Lățime orbită (mf-ec)	39,6/41,2	Mijlocie
51a. Lățime orbită (d-ec)	37,6/37,6	–
52. Înălțime apertură orbitală (perpendicular pe 51a)	29,7/29,6	Foarte joasă
54. Lățime apertură nazală (al-al)	25,3	Mijlocie
55. Înălțime nas (n-ns)	45,9	Foarte joasă
60. Lungime maxilo-alveolară (pr-alv)	50,3	–
61. Lățime maxilo-alveolară (ecm-ecm)	53,6	–
62. Lungime palat (ol-sta)	42,8	–

Dimensiuni	Valori	Categorii
63. Lățime palat (enm–enm)	38,0	–
64. Înălțime palat (behind M ¹)	7,2/5,6	–
65. Lărgime bicondilară mandibulă (cdl–cdl)	119,7	Mijlocie
66. Lărgime bigonială mandibulă (go–go)	90,8	Foarte îngustă
68. Lungime mandibulă (proiecție pg–go)	107,2	–
80(2). Lungime maximă (P ₁ –M ₃)	44,3/44,2	–

Tab. 4. Valorile principalelor dimensiuni (bilateral, mm) și categoriile craniene aferente
Tab. 4. The values of the main dimensions (bilateral, mm) and the related cranial categories

Indici	Valori	Categorii
11. Indice cranian orizontal (8 : 1) x 100	78,9	Mezocrană
12. Indice vertico-longitudinal (17 : 1) x 100	78,7	Hipsicrană
13. Indice vertico-transversal (17 : 8) x 100	99,7	Acrocrană
14. Indice vertico-longitudinal (20 : 1) x 100	64,6	Hipsicrană
15. Indice vertico-transversal (20 : 8) x 100	81,9	Metriocrană
112. Indice frontal transversal (9 : 10) x 100	81,9	Intermediară
113. Indice fronto-parietal transversal (9 : 8) x 100	67,1	Metriometopă
114. Indice parieto-occipital transversal (12 : 8) x 100	79,8	Largă
122. Indice frontal sagital (29 : 26) x 100	85,6	Ortometopă
124. Indice parietal sagital (30 : 27) x 100	90,9	Aplatizată
133. Indice <i>foramen magnum</i> (16 : 7) x 100	87,8	Lată
138. Indice facial total (47 : 45) x 100	87,8	Mezoprosopă
139. Indice facial superior (48 : 45) x 100	53,8	Mezenă
139(1). Indice facial mijlociu (48 : 46) x 100	73,4	Chemoprosopă
142. Indice orbital (52 : 51) x 100	75,0/71,8	Cameconchă
142b. Indice orbital posterior (52 : 51a) x 100	79,0/78,7	Platophthalmă
148. Indice apertură nazală (54 : 55) x 100	55,1	Camerină
154. Indice maxillo-alveolar (61 : 60) x 100	106,6	Dolicurană
158. Indice palatal (63 : 62) x 100	88,8	Brahistaflină
159. Indice înălțime palat (64 : 63) x 100	18,9/14,7	Chemostaflină
160. Indice gnatic (40 : 5) x 100	93,9	Ortognată
162. Indice mandibular (68 : 65) x 100	89,6	Dolicoostenomandibulară
168. Indice dentar [(80(2) : 5)] x 100	46,6/46,5	Hipermegadontă

Tab. 5. Valorile principalilor indici cranieni (bilateral) și categoriile aferente
Tab. 5. The values of the main cranial indices (bilateral) and the related categories

Dimensiuni	Valori
Claviculă: C1. Lungime maximă	135,1/129,8
C6. Circumferință la mijloc	30,0/30,0
Omoplat: S6. Lățime maximă	96,7/98,4
Humerus: H1. Lungime maximă	298,8/305,5
H2. Lungime fiziologică	296,3/303,1
H5. Diametru maxim la mijloc	21,0/21,5

Dimensiuni	Valori
H6. Diametru minim la mijloc	14,8/15,6
Radius: R1. Lungime maximă	221,2/221,5
Ulna: U1. Lungime maximă	239,1/238,5
U13. Diametrul transversal sub-sigmoidian	19,8/20,6
U14. Diametrul dorso-volar subsigmoidian	19,7/20,4
Sacrum: S5. Lățime maximă anterioară	116,9
Femur: F1. Lungime maximă	394,2/397,5
F2. Lungime fiziologică	391,3/397,2
F6. Diametru sagital la mijloc	24,7/25,4
F7. Diametru transversal la mijloc	25,5/25,7
F9. Diametru sagital sub-trohanterian	30,5/32,6
F10. Diametru transversal sub-trohanterian	24,1/25,3
F19. Diametru sagital cap	39,5/39,9
F21. Lățime epifiză distală	71,0/71,4
Patelă: P2. Lățime maximă	43,9/-
T1. Lungime maximă	-/339,8
T1b. Lungime paralelă	-/335,9
T8a. Diametru sagital diafizar la fosa nutritivă	30,9/30,6
T9a. Diametru transversal diafizar la fosa nutritivă	24,7/24,4

Tab. 6. Valorile principalelor dimensiuni (bilateral, mm) postcranieni

Tab. 6. The values of the main postcranial dimensions (bilateral, mm)

Indici	Valori	Categorii
Indice robustitate claviculară (C6 : C1) x 100	22,2/23,1	Gracilă
Indice claviculo-humeral (C1 : H2) x 100	45,6/42,8	Scurtă
Indice secțiune humerală diafizară la mijloc (H6 : H5) x 100	70,5/72,6	Platibrahă
Indice brahial (R1 : H2) x 100	74,7/73,1	Scurtă
Indice platolenie ulnară (U13 : U14) x 100	100,5/101,0	Hipereulenică
Indice secțiune femurală diafizară la mijloc (F6 : F7) x 100	96,9/98,8	Nulă
Indice platimerie femurală (F10 : F9) x 100	79,0/77,6	Platimeră
Indice lățime patelă (P2 : F21) x 100	61,8/-	Largă
Indice platcnemie tibială (T9a : T8a) x 100	79,9/79,7	Euricnemică
Indice tibio-femural (T1b : F2) x 100	-/84,6	Dolicocnemică

Tab. 7. Valorile principalilor indici postcranieni (bilateral) și categoriile aferente

Tab. 7. The values of the main postcranial indices (bilateral) and the related categories

F. Statura scheletică

Pentru calculul staturii scheletice am avut la dispoziție valorile lungimilor maxime ale humerusurilor, radiusurilor, femurelor și tibiei drepte. Am obținut o valoare de 154,7 cm (153,3-156,1 cm), statură încadrată în categoria mijlocie.

G. Greutatea scheletică

Valorile diametrelor sagitale ale capetelor femurale au condus la o greutate scheletică de 55,1 kg.

H. Morfoscopie

Morfoscopic am putut evalua următoarele caracteristici craniene: morfologia aperturii nazale inferioare (1), spina nazală anterioară (1), lățimea aperturii nazale (2), proiecția inferioară a marginii laterale a nazalelor (1), tuberculul malar (2), conturul nazalelor (0), lățimea interorbitală (3), depresiunea post-bregmatică (1), sutura supranazală (1), sutura palatină transversă (2 sau 3) și sutura zigomatico-maxilară (0).

I. Indicatori ocupaționali

II. Uzura dentară

Se remarcă un grad de uzură avansat (7-8, **Fig. 4**) la nivelul dinților superiori (I^2 - P^2 stângi; $C^\#$ - P^2 dreپți) și unul mediu-avansat (5-7) la nivelul dinților inferiori (I_1 - P_2 , bilateral). Dentina este expusă pe cea mai mare parte a suprafețelor ocluzale.

I2. Gradul de dezvoltare a entesofitelor

Scheletul postcranian prezintă în general modificări entezopatice de mică amploare (pe clavicule, ulne, femure, patele, tibii, calcaneae). La nivelul brațelor și antebrățelor (pe humerusuri și radiusuri) au fost constatate modificări moderate, iar în aria tuberculului glenoid de pe omoplatul stâng (*m. triceps brahii*) se constată entesofite puternic dezvoltate, ceea ce denotă o activitate musculară ridicată la acest nivel.

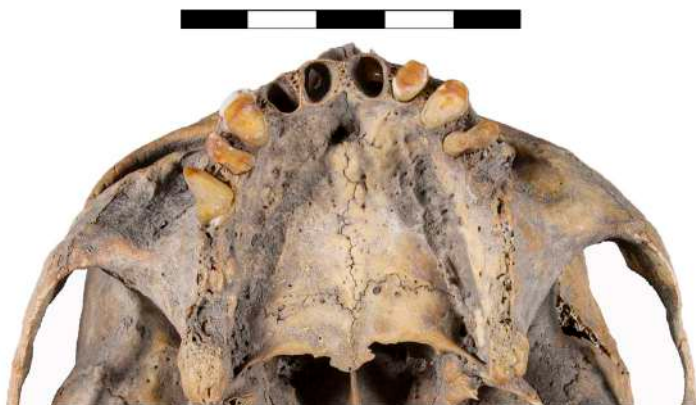

Fig. 4. Gradul de uzură dentară al dinților superiori (craniu, inferior)

Fig. 4. Degree of dental wear of the upper teeth (skull, inferior)

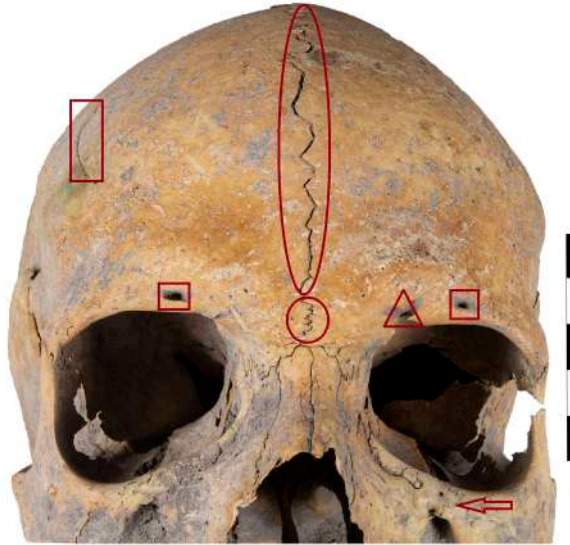


Fig. 5. Caractere non-metriche craniene (craniu, anterior): sutură metopică (elipsă), sutură supranazală (cerc), șanț supraorbital (triunghi), foramen supraorbital (pătrat), șanțuri frontale accesorii (dreptunghi), sutură infraorbitală (săgeată)

Fig. 5. Cranial non-metric characters (skull, anterior): metopic suture (ellipse), supranasal suture (circle), supraorbital groove (triangle), supraorbital foramen (square), accessory frontal grooves (rectangle), infraorbital suture (arrow)

J. Caractere non-metriche

J1. Caractere non-metriche craniene

Au fost identificate următoarele variante anatomice: sutură metopică (completă, **Fig. 5**), sutură supranazală (deschisă, **Fig. 5**), șanț supraorbital (unul, bilateral, **Fig. 5**), foramen supraorbital (unul, bilateral, **Fig. 5**), șanțuri frontale accesorii (în părțile laterale, **Fig. 5**), sutură infraorbitală (completă, stânga, **Fig. 5**), foramen zigomatico-facial (unul larg și unul îngust, stânga), articulație fronto-temporală (bilateral), foramen parietal (dreapta), osicule lambdoide (bilateral), osicule la sutura occipito-mastoidă (bilateral), osicule în interiorul șanțului parietal (bilateral), foramen mastoidal (unul, sutural, stânga; unul, pe temporal, dreapta), sutură scuumomastoidă (bilateral), foramen mental (unul, bilateral), foramen palatin (unul, bilateral).

J2. Caractere non-metriche dentare

Uzura dentară pronunțată și lipsa totală a molarilor au făcut ca majoritatea caracterelor să fie neobservabile. Am putut înregistra doar câteva fenotipuri: număr rădăcini premolari superiori (câte una, bilateral), absență congenitală (M³, dreapta), număr rădăcini canini inferiori (câte una, bilateral), mandibulă *balansoar* (*rocker-jaw*, parțial).




Fig. 6. Aperturi septale (humerusuri, anterior)
Fig. 6. Septal apertures (humeri, anterior)

J3. Caractere non-metriche postcraniene

La acest nivel au fost înregistrate: fosă hipotrohanterică (bilateral), exostoze la fosa trohanterică (stânga), al treilea trohanter (bilateral), apertură septală (bilateral, **Fig. 6**), pliu acetabular (bilateral), sulcus preauricular (bilateral), fațetă articulară acromială (bilateral), sulcus circumflex (dreapta).

K. Manifestări patologice

Din punct de vedere patologic am constatat pierderea antemortem a cinci dinți (M^1 - M^2 , bilateral și I_1 stâng). Dintre cauzele care duc la pierderea dinților se numără textura și diversitatea alimentelor, unele boli produse de carențele nutriționale, statusul sănătății bucale, leziunile traumatice sau practicile culturale/rituale (Lukacs 2007, p. 167).

În sectorul toracal am identificat prezența unei hernii intravertebrale, certificate prin prezența nodulilor Schmorl (**Fig. 7**) pe fața inferioară a două corpuri toracale. Depresiunile tipice de pe suprafața corpurilor vertebrale sunt generate de hernierea nucleului pulpos al discului intervertebral care străpunge suprafața externă, cartilaginoasă a vertebrelor adiacente. De regulă prezența nodulilor Schmorl este pusă pe seama stresului biomecanic ridicat în sectorul vertebral toraco-lombar (Waldron 2009, p. 45).

Pe cea mai mare parte a suprafețelor diafizare tibiale și peroneale au fost identificate leziuni periostitice vindecate, ca reacție la modificările patologice ale osului subiacent. Periostita este un bun indicator al stresului nespecific, fiind o infecție a periostului produsă de bacterii. În materialele arheologice cel mai frecvent se întâlnește la nivelul tibiilor, probabil datorită faptului că acestea se află aproape de suprafața pielii și pot fi supuse unor răni minore recurente. Alte motive

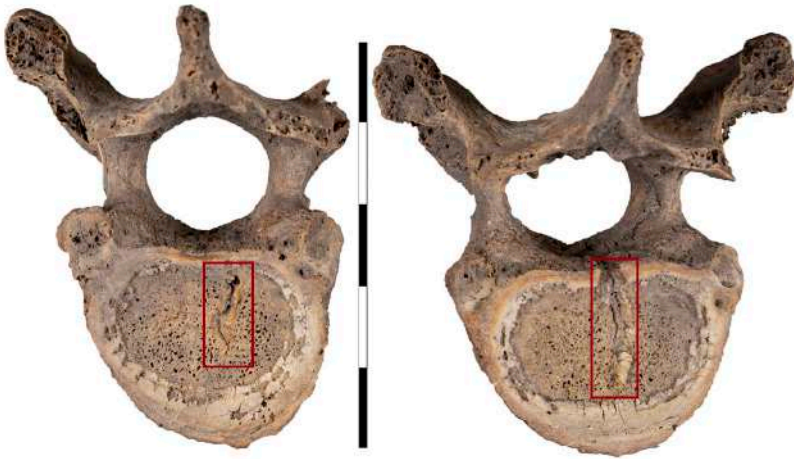


Fig. 7. Noduli Schmorl (vertebre toracale, inferior)
 Fig. 7. Schmorl's nodes (thoracic vertebrae, inferior)

pentru predilecția periostitei pentru tibii sunt reprezentate de: temperatura scăzută de la acest nivel, care face osul susceptibil la infecții; suprafața inactivă fiziologic a osului și sângele care tinde să stagneze la nivelul gambelor (stază venoasă), aspecte care conduc la acumulări de bacterii; vene varicoase (Roberts, Manchester 2005, p. 172-173).

K1. Osteodistrofia biparietală

La nivelul oaselor parietale au fost observate două depresiuni, ca niște înfundări de dimensiuni relativ asemănătoare și simetrice: una pe parietalul stâng, mai întinsă (cca. 63,0 mm în diametru) și alta de dimensiuni puțin mai reduse (58,0 mm în diametru), pe parietalul drept. O astfel de morfologie este cunoscută în literatura de specialitate sub denumirea de osteodistrofie biparietală (Fig. 8).

Cu prima mențiune despre această manifestare a fost creditat Sandifort, în urmă cu peste două secole, în anul 1783 (Tonina *et alii* 2021, p. 70). Cel mai adesea este exprimată bilateral, dar au fost consemnate și fenotipuri unilaterale (Barnes 2012, p. 11). De asemenea, este asimptomatică (Mann, Kobayashi, Schiller 2017, p. 1407).

În continuare am ales să o prezint sub denominația de osteodistrofie biparietală⁵, una dintre multele cu care a fost descrisă de-a lungul timpului:

⁵ Este vorba exclusiv despre preferința autorului, întocmai cu Bruyn și Bots (1978, p. 127), care argumentează termenul ales prin aceea că dovezile histologice nu susțin noțiunea de atrofie și pentru că există și certitudinea că senilitatea nu provoacă leziunea.




Fig. 8. Osteodistrofie biparietală (vedere posterioară): zone cu depresiuni simetrice pe pereții externi ai parietalelor

Fig. 8. Biparietal osteodystrophy (posterior view): areas with symmetrical depressions on the outer walls of the parietals

*involutionen krankheit*⁶; *senile atrophy*; *symmetrical depressions*; *symmetrical atrophy*; *symmetrical thinning of the parietal bones*; *parietal impressions*; *symmetrical thinness of the parietal bones*; *malum senile biparietale*; *senile biparietal atrophy*; *biparietal, unilateral or symmetrical thinning*; *developmental thinness*; *morbus Rokitansky*; *depressio biparietalis circumscripta*; *symmetrical osteoporosis*; *biparietal thinning*; *spongy hyperostosis biparietal osteodystrophy* (López, Sarkic, Solà 2017, p. 185; Phillips 2007, p. xiv; Hauser, De Stefano 1989, p. 83) etc.

Numeroasele denumiri ale acesteia relevă și etiologia incertă, asupra căreia nu există încă un consens printre cercetători. Unii dintre aceștia se limitează doar la a preciza că etiologia este complet necunoscută (Mann, Hunt 2005, p. 45), în schimb alții o consideră fie o variantă anatomică (Phillips 2007, p. 61-65; Lacombe 2004; Hauser, De Stefano 1989, p. 83-84), fie o anomalie – displazie de dezvoltare, defect de creștere (Barnes 2012, p. 11). Alți cercetători (López, Sarkic, Solà 2017, p. 185; Yilmaz *et alii* 2013, p. 57; Tsutsumi, Yasumoto, Ito 2008, p. 275) o pun pe

⁶ Pentru a evita traducerea și adaptarea potențial defectuoasă a termenilor în limba română, am optat pentru prezentarea lor în limba nativă a celor care i-au denumit.

seama unor patologii (traumatisme, tumori primare și metastatice, boala Gorham-Stout, hiperparatiroidism, boli granulomatoase, diabet zaharat, osteomielită, mastocitoză sistemică, necroză aseptică, terapie prelungită cu steroizi, anevrism osos, angiomatoza chistica a osului, reacții inflamatorii, atrofie senilă, osteoporoză post-menopauză, insuficiență gonadală, modificări hormonale, etc.) sau asociază manifestarea cu factori extrinseci de tipul presiunii constante asupra zonei sau activității musculare (Chiari 1910).

Cu toate aceste controverse (are sau nu determinism genetic?), este important de subliniat faptul că din punct de vedere clinic osteodistrofia biparietală nu are o semnificație patologică, cu excepția potențialului crescut de fracturi (Tonina *et alii* 2021, p. 74; Mann, Kobayashi, Schiller 2017, p. 1409). Este și cazul individului din studiul de față, care prezintă o formă relativ avansată a bolii. În literatura paleopatologică sunt consemnate chiar și câteva cazuri în care este penetrată și lamina externă a craniului: un exemplar de lângă Santa Lucia din Peru și unul de lângă Lisht, Egipt (Ortner, Putschar 1981, p. 292-293), ca să amintim doar două dintre ele.

Pentru un diagnostic diferențial corect, aspect care se poate dovedi destul de dificil, având în vedere complexitatea afecțiunii și morfologiile asemănătoare care pot fi întâlnite la nivelul craniului, am ținut cont de următorii factori determinanți: vârsta și sexul individului, absența leziunilor asociate, localizarea, forma, dimensiunea și adâncimea depresiunilor (Kaufman, Whitaker, McTavish 1994). De asemenea, am apelat la transiluminarea craniului într-o cameră obscură, prin introducerea unui fascicul luminos prin gaura occipitală (Surachotmongkhon, Techataweewan, Mann 2017). Prin aceasta am putut evidenția și localiza cu precizie zonele translucide simetrice, mari și extrem de subțiri pe cele două parietale.

Pe parietalul drept, alături de acestea, au mai fost observate două zone translucide, de mici dimensiuni, care reprezintă probabil depresiuni ce servesc la adăpostirea unor granulații arahnoide (granulații Pacchioni). Asupra etiologiei acestor eroziuni ale laminei interne a craniului s-au formulat mai multe ipoteze, însă cert este că aceste granulații servesc în primul rând la filtrarea și returnarea lichidul cefalorahidian în sistemul venos (Mann, Hunt 2005) (**Fig. 9**).

Deși au fost elaborate mai multe ipoteze legate de etiologia sa, niciuna dintre acestea nu poate explica simetria, localizarea sau predilecția sa de vârstă/sex (Tonina *et alii* 2021, p. 70). În legătură cu preferința pentru unul sau altul dintre cele două sexe, este binecunoscut faptul că manifestarea afectează în general femeile. La acestea frecvența este de circa două ori mai mare față de bărbați (1/1,9 – Cederlund, Andrén, Olivecrona 1982) sau chiar mai mult (1/2,5 – Bruyn, Bots 1978). Deși osteodistrofia biparietală a fost semnalată și la subadulți (Barnes 2012, p. 11), cel mai adesea apare la vârste înaintate, la indivizi adulți de peste 60 de ani (Mann, Kobayashi, Schiller 2017).




Fig. 9. Transiluminarea craniului (vedere superioară): 1. Osteodistrofie biparietală – zone translucide simetrice, mari, subțiri (cercuri); 2. Foveole Pacchioni (pătrat) pe parietalul stâng

Fig. 9. Transillumination of the skull (superior view): 1. Biparietal osteodystrophy - symmetrical, large, thin translucent areas (circles); 2. Granular foveola (Pacchioni) (square) on the left parietal

Din punct de vedere histopatologic, studiile au arătat o lipsă de osteoclaste în zonele afectate, sugerând faptul că subțierea parietală poate fi mai degrabă relaționată cu o rată scăzută a formării de țesut osos nou decât cu un grad ridicat de distrugere osoasă (Cederlund, André, Olivecrona 1982, p. 32).

Numeroase cazuri de indivizi cu osteodistrofie biparietală au fost descriși în literatura medicală/clinică. Literatura paleopatologică este săracă în astfel de descrieri. Cel mai vechi caz a fost documentat în India, la un individ din epoca bronzului (Tonina *et alii* 2021, p. 70). Menționăm și faptul că fenomenele asociate subțierii oaselor parietale nu manifestă nicio predilecție pentru indivizii dintr-un anumit tip antropologic fizic sau dintr-o anumită zonă geografică (Mann, Kobayashi, Schiller 2017, p. 1407). Cu toate acestea, deși prevalența acestei caracteristici a fost estimată la 0,25-0,8% (Bruyn, Bots 1978, p. 142) sau 0,4-0,5% (Phillips 2007, p. 42), au fost înregistrate frecvențe destul de ridicate la indivizi proveniți din cercetări concentrate în special în Africa de Nord. Astfel, în necropole din vechiul Egipt,

pe un eșantion de 1041 de subiecți, 51 (4,9%) prezentau osteodistrofie biparietală (Phillips 2007). Pe un alt eșantion (Breitinger 1983, p. 77), din 27 de exemplare, patru prezentau osteodistrofie biparietală (14,4%). O frecvență extrem de ridicată este întâlnită la indivizii din mormântul 32 din necropola din Teba (între 10,0-30,0%: număr neprecizat de cazuri din 312 subiecți – Fóthi, Bernert, Kőrösi 2010, p. 49, 52).

Discuții și concluzii

Individul din mormântul M.IV descoperit în anul 2021 în necropola medio-bizantină de la Noviodunum-Isaccea *Așezare Civilă Est* se remarcă printr-o caracteristică enigmatică și relativ puțin cunoscută, care se manifestă la nivelul craniului, pe suprafața celor două parietale – osteodistrofie biparietală. Este vorba despre un individ de sex feminin, cu oase gracile și subțiri, care are o vârstă la deces estimată la 42,0 ani (adult matur). Statura scheletică este încadrată în categoria mijlocie (154,7 cm). Alte patologii observate sunt pierderea antemortem a cinci dinți (M^1 - M^2 , bilateral și I_1 stâng), ușoare depresiuni cauzate de nodulii Schmorl pe suprafața inferioară a două corpuri toracale și leziuni periostitice vindecate pe cea mai mare parte a suprafețelor diafizare tibiale și peroneale.

Osteodistrofia biparietală este una sever exprimată (grad 4) conform încadrării în patru grade a lui Hauser și De Stefano (1989, p. 83-84). Se manifestă bilateral și simetric, sub forma unor depresiuni de dimensiuni relativ egale, undeva în mijlocul celor două parietale (postero-medial), ceea ce conferă craniului în vedere posterioară un aspect de farfurie (*saucer-shape skull*). Pereții cranieni la acest nivel sunt subțiri, aspect evidențiat cel mai bine prin transiluminarea craniului. Tot prin această tehnică au fost consemnate și două depresiuni Pacchioni, de dimensiuni mai mici, pe parietalul stâng.

Principala controversă legată de această manifestare este reprezentată de mecanismul care stă la baza producerii ei: anomalie craniană, patologie sau variantă anatomică normală/caracter non-metric? Cu toate că numărul cazurilor semnalate a crescut în ultima perioadă, prin prisma amplorii cercetărilor bioarheologice, etiologia acestora rămâne în continuare disputată.

Fie că discutăm despre subțierea pereților cranieni în dreptul parietalelor cauzată de factori congenitali, fie că este o boală progresivă, lentă, caracteristică indivizilor de vârste mijlocii și avansate, osteodistrofia biparietală poate fi tratată în clinica actuală, tratamentul cu alendronat administrat timp de un an unor pacienți cu vârste de cca. 70 de ani și chiar mai mult conducând la creșterea metabolismului mineral osos (Takata *et alii* 2008). Aceste rezultate sugerează că accelerarea resorbției osoase este una dintre cauzele subțierii parietale la acești pacienți.

Pentru literatura bioarheologică din România acesta este primul caz consemnat până în prezent, cu toate că de-a lungul timpului am observat și analizat personal un

număr destul de ridicat de cranii, de ordinul miilor, atât medievale (din Dobrogea și Muntenia), dar și din alte epoci (pre)istorice. De asemenea, nu cunoaștem ca această manifestare să fie întâlnită la vreunul dintre craniile⁷ din impresionanta colecție craniologică Rainer (cca. 6800 de exemplare). Perspectivele noastre sunt îndreptate către un studiu mai amplu, care pe lângă descrierea macroscopică să cuprindă și investigații radiologice, histologice și de genetică moleculară, în vederea obținerii de informații suplimentare cu privire la substratul care declanșează această manifestare.

Mulțumiri

Mulțumim colegilor arheologi Dr. Aurel Stănică (Institutul de Cercetări Eco-Muzeale Tulcea, România) și Dr. Marius Streinu (Institutul Național al Patrimoniului, București, România) pentru informațiile arheologice inedite în legătură cu individul din M.IV.

Mulțumim colegei antropolog Dr. Angela Simalcsik (Centrul de Cercetări Antropologice „Olga Necrasov”, Academia Română Filiala Iași, România; Rezervația Cultural-Naturală „Orheiul Vechi”, Butuceni; Institutul de Cercetări Bioarheologice și Etnoculturale, Chișinău, Republica Moldova) pentru materialul bibliografic și ajutorul oferit în vederea diagnosticului diferențial al manifestării.

Mulțumim colegului Drd. Cătălin Nicolae (Institutul de Arheologie „Vasile Pârvan”, București, România) pentru promptitudinea și efortul depus în vederea realizării fotografiilor.

Acest studiu a fost realizat în cadrul proiectului postdoctoral BioArchMed, finanțat de UEFISCDI (cod: PN-III-P1-1.1-PD-2019-0351).

Bibliografie

- Auerbach, Ruff 2004:** B. M. Auerbach, C. B. Ruff, *Human body mass estimation: a comparison of “morphometric” and “mechanical” methods*, American Journal of Physical Anthropology 125, 4, 2004, p. 331-342.
- Barnes 2012:** E. Barnes, *Atlas of developmental field anomalies of the human skeleton: a paleopathology perspective*, Wiley-Blackwell, Hoboken, New Jersey, 2012.
- Bräuer 1988:** G. Bräuer, *Osteometrie*, in: R. Knußmann *et alii* (Eds.), *Anthropologie. Handbuch der vergleichenden Biologie des Menschen*, zugleich 4. Auflage der Lehrbuchs der Anthropologie, begründet von Rudolf Martin, Sonderdruck, Bd. I/1: Wesen und Methoden der Anthropologie, Gustav Fischer Verlag, Stuttgart-New York, 1988, p. 160-232.
- Breitinger 1983:** E. Breitinger, *Depressio biparietalis circumscripta chez les anciens Egyptiens*, Bulletins et Mémoires de la Société d'Anthropologie de Paris 10, 1, 1983, p. 71-79.

⁷ Informație oferită de Dr. Andrei Dorian Soficaru de la Institutul de Antropologie „Fr. I. Rainer”, București.

- Brooks, Suchey 1990:** S. Brooks, J. M. Suchey, *Skeletal age determination based on the os pubis: a comparison of the Acsádi-Nemeskéri and Suchey-Brooks methods*, Human Evolution 5, 3, 1990, p. 227-238.
- Bruyn, Bots 1978:** G. W. Bruyn, G. Th. A. M. Bots, *Biparietal osteodystrophy*, Clinical Neurology and Neurosurgery 80, 3, 1978, p. 125-148.
- Brůžek et alii 2017:** J. Brůžek, F. Santos, B. Dutailly, P. Murail, E. Cunha, *Validation and reliability of the sex estimation of the human os coxae using freely available DSP2 software for bioarchaeology and forensic anthropology*, American Journal of Physical Anthropology 164, 2, 2017, p. 440-449.
- Buckberry, Chamberlain 2002:** J. L. Buckberry, A. T. Chamberlain, *Age estimation from the auricular surface of the ilium: a revised method*, American Journal of Physical Anthropology 119, 3, 2002, p. 231-239.
- Buikstra, Ubelaker 1994:** J. E. Buikstra, D. H. Ubelaker (Eds.), *Standards for data collection from human skeletal remains*, Arkansas Archaeological Survey Research, Series No. 44, Fayetteville, Arkansas, 1994.
- Cederlund, Andrén, Olivecrona 1982:** C. G. Cederlund, L. Andrén, H. Olivecrona, *Progressive bilateral thinning of the parietal bones*, Skeletal Radiology 8, 1, 1982, p. 29-33.
- Chiari 1910:** H. Chiari, *Zur kenntnis der 'senilen' grubigen atrophie an der aubenfläche des schadels*, Virchows Archiv 210, 3, 1910, p. 425-433.
- DiGangi et alii 2009:** E. A. DiGangi, J. D. Bethard, E. H. Kimmerle, L. W. Konigsberg, *A new method for estimating age-at-death from the first rib*, American Journal of Physical Anthropology 138, 2, 2009, p. 164-176.
- Dupras, Schultz 2013:** T. L. Dupras, J. J. Schultz, *Taphonomic bone staining and color changes in forensic contexts*, in: J. T. Pokines, S. A. Symes (Eds.), *Manual of forensic taphonomy*, 1st edition, CRC Press, Boca Raton, Florida, 2013, p. 315-340.
- Finnegan 1978:** M. Finnegan, *Non-metric variation of the infracranial skeleton*, Journal of Anatomy 125, 1, 1978, p. 23-37.
- Ferembach, Schwidetsky, Stloukal 1980:** D. Ferembach, I. Schwidetsky, M. Stloukal, *Recommendations for age and sex diagnoses of skeletons*, Journal of Human Evolution 9, 7, 1980, p. 517-549.
- Fóthi, Bernert, Kőrösi 2010:** E. Fóthi, Z. Bernert, A. Kőrösi, *Human and faunal remains from theban tomb 32, with an essay by Gábor Schreiber*, Studia Aegyptiaca XIX, Chaire d'Égyptologie de l'Université Eötvös Loránd de Budapest, Budapest, 2010.
- Hauser, De Stefano 1989:** G. Hauser, G. F. De Stefano, *Epigenetic variants of the human skull*, E. Schweizerbart'sche Verlagsbuchhandlung, Stuttgart, 1989.
- Hefner 2009:** J. T. Hefner, *Cranial nonmetric variation and estimating ancestry*, Journal of Forensic Sciences 54, 5, 2009, p. 985-995.
- Işcan, Loth, Wright 1985:** M. Y. Işcan, S. R. Loth, R. K. Wright, *Age estimation from the rib by phase analysis: white females*, Journal of Forensic Sciences 30, 3, 1985, p. 853-863.
- Kaufman, Whitaker, McTavish 1997:** M. H. Kaufman, D. Whitaker, J. McTavish, *Differential diagnosis of holes in the calvarium: application of modern clinical data to palaeopathology*, Journal of Archaeological Sciences 24, 3, 1997, p. 193-218.
- Lacombe 2004:** J. P. Lacombe, *Anthropology of the moroccan neolithic. The necropolis of Skhirat: chrono-geographic approach of the parietal dystrophy*, Antropo 7, 2004, p. 155-162.
- López, Sarkic, Solà 2017:** J. H. López, N. Sarkic, R. D. Solà, *Parietal thinning: comparative radiological study of 5 cases from female cloister of Infante Don Juan Manuel (Belmonte, XVI-XVII century)*, in: M. D-Z. Bonilla et alii (Ed. Lit.), *Paleopatología y bioarqueología: contextualizando el registro óseo*, Actas del XIII Congreso Nacional de Paleopatología, Ecija (Sevilla), 1-4 octubre de 2015, 2017, p. 173-180.

- Lukacs 2017:** J. R. Lukacs, *Dental trauma and antemortem tooth loss in prehistoric canary islanders: prevalence and contributing factors*, *International Journal of Osteoarchaeology* 17, 2, 2017, p. 157-173.
- Mann, Hunt 2005:** R. W. Mann, D. R. Hunt, *Photographic regional atlas of bone disease. A guide to pathologic and normal variation in the human skeleton*, 3rd edition, Charles C. Thomas Publisher, Ltd., Springfield, Illinois, 2005.
- Mann, Hunt, Lozanoff 2016:** R. W. Mann, D. R. Hunt, S. Lozanoff, *Photographic regional atlas of non-metric traits and anatomical variants in the human skeleton*, Charles C. Thomas Publisher, Ltd., Springfield, Illinois, 2016.
- Mann, Kobayashi, Schiller 2017:** R. W. Mann, M. Kobayashi, A. L. Schiller, *Biparietal thinning: accidental death by a fall from standing height*, *Journal of Forensic Sciences* 62, 5, 2017, p. 1406-1409.
- Mariotti, Facchini, Belcastro 2007:** V. Mariotti, F. Facchini, M. B. Belcastro, *The study of entheses: proposal of a standardised scoring method for twentythree entheses of the postcranial skeleton*, *Collegium Anthropologicum* 31, 1, 2007, p. 291-313.
- Martin 1928:** R. Martin, *Lehrbuch der anthropologie in systematischer darstellung mit besonderer berücksichtigung der anthropologischen methoden; für studierende, ärzte und forschungsreisende*, Zweite vermehrte auflage, Bd. 2: *Kraniologie, Osteologie*, Verlag von Gustav Fischer, Jena, 1928.
- Meindl, Lovejoy 1985:** R. S. Meindl, C. O. Lovejoy, *Ectocranial suture closure: a revised method for the determination of skeletal age at death based on the lateral-anterior sutures*, *American Journal of Physical Anthropology* 68, 1, 1985, p. 57-66.
- Myszka, Piontek 2012:** A. Myszka, J. Piontek, *Variation of musculoskeletal stress markers in the medieval population from Cedynia (Poland) – proposal of standardized scoring method application*, *Collegium Anthropologicum* 36, 3, 2012, p. 1009-1017.
- Nikita, Karligkioti 2019:** E. Nikita, A. Karligkioti, *Basic guidelines for excavation and study of human skeletal remains*, The Cyprus Institute Science and Technology in Archaeology and Culture Research Center (STARC), Guide No. 1, Version 1.0, Nicosia, 2019.
- Ortner, Putschar 1981:** D. J. Ortner, W. G. J. Putschar, *Identification of pathological conditions in human skeletal remains*, *Smithsonian Contribution to Anthropology*, nr. 28, Smithsonian Institution Press, Washington, 1981.
- al-Oumaoui, Jiménez-Brobeil, du Souich 2004:** I. al-Oumaoui, S. Jiménez-Brobeil, P. du Souich, *Markers of activity patterns in some populations of the Iberian Peninsula*, *International Journal of Osteoarchaeology* 14, 5, 2004, p. 343-359.
- Phillips 2007:** S. R. Phillips, *Cranial anomaly, pathology, or normal variant? Thin parietal bones in ancient egyptian human remains*, Dissertation, Faculties of the University of Pennsylvania, Dissertations available from ProQuest. Paper AAI3292064. <http://repository.upenn.edu/dissertations/AAI3292064>, 2007.
- Roberts, Manchester 2005:** C. Roberts, K. Manchester, *The archaeology of disease*, 3rd edition, Sutton Publishing Ltd., Stroud, Gloucestershire, 2005.
- Ruff et alii 2012:** C. B. Ruff, B. M. Holt, M. Niskanen, V. Sladěk, M. Berner, E. Garofalo, H. M. Garvin, M. Hora, H. Maijanen, S. Niinimäki, K. Salo, E. Schuplerová, D. Tompkins, *Stature and body mass estimation from skeletal remains in the European Holocene*, *American Journal of Physical Anthropology* 148, 4, 2012, p. 601-617.
- Smith 1984:** B. H. Smith, *Patterns of molar wear in hunter-gatherers and agriculturalists*, *American Journal of Physical Anthropology* 63, 1, 1984, p. 39-56.
- Stănică, Vasile 2018:** A. D. Stănică, G. Vasile, *Date arheologice și antropologice despre o necropolă medio-bizantină de la Isaccea-Noviodunum (jud. Tulcea), sectorul Terenul Poliției de Frontieră*, *Studii și Cercetări de Istorie Veche și Arheologie* 69, 1-4, 2018, p. 49-119.

- Surachotmongkhon, Techataweewan, Mann 2017:** N. Surachotmongkhon, N. Techataweewan, R. W. Mann, *Endocranial illuminator: A technique for transilluminating the skull*, Forensic Science International 280, 2017, p. 153-155.
- Takata et alii 2008:** S. Takata, S. Takao, S. Yoshida, F. Hayashi, N. Yasui, *Therapeutic effects of one-year alendronate treatment in three cases of osteoporosis with parietal thinning of skull*, The Journal of Medical Investigation 55, 3-4, 2008, p. 297-302.
- Tonina et alii 2021:** E. Tonina, O. Larentis, C. Tesi, R. Fusco, M. Campagnolo, M. Licata, *A severe case of biparietal thinning in a medieval skull from a Northern Italy necropolis*, Journal of Craniofacial Surgery 33, 1, 2022, p. 70-75.
- Tsutsumi, Yasumoto, Ito 2008:** S. Tsutsumi, Y. Yasumoto, M. Ito, *Idiopathic calvarial thinning. Case report*, Neurologia medico-chirurgica (Tokyo) 48, 6, 2008, p. 275-278.
- Turner II, Nichol, Scott 1991:** G. C. Turner II, C. R. Nichol, G. R. Scott, *Scoring procedures for key morphological traits of the permanent dentition: the Arizona State University Dental Anthropology System*, in: M. A. Kelley, C. S. Larsen (Eds.), *Advances in dental anthropology*, Wiley-Liss, New York, 1991.
- Vasile 2019:** G. Vasile, *Raport preliminar asupra materialului scheletic medio-bizantin descoperit în 2018 la Isaccea – Noviodunum în punctele Turnul de Colț și Așezare Civilă Est*, Isaccea, jud. Tulcea [Noviodunum], Punct: Cetate [29], *Cronica Cercetărilor Arheologice din România, campania 2018*, a LIII-a Sesiune Națională de Rapoarte Arheologice, Sibiu, cIMeC, 2019, p. 79-81.
- Vasile 2020:** G. Vasile, *Resturi scheletice umane medio-bizantine din campania 2019 de la Noviodunum-Isaccea, Așezare Civilă Est (jud. Tulcea). Raport preliminar*, Isaccea, jud. Tulcea [Noviodunum], Punct: Cetate [36], *Cronica Cercetărilor Arheologice din România, campania 2019*, a LIV-a Sesiune Națională de Rapoarte Arheologice, Buzău, cIMeC, 2020, p. 176-179.
- Vasile 2021:** G. Vasile, *Necropola medio-bizantină de la Noviodunum – Isaccea Așezare Civilă Est. Raport antropologic preliminar*, Isaccea, jud. Tulcea [Noviodunum], Punct: Cetate [23], *Cronica Cercetărilor Arheologice din România, campania 2020*, a LV-a Sesiune Națională de Rapoarte Arheologice, Sibiu, cIMeC, 2021, p. 126-128.
- Vasile 2022:** G. Vasile, *Necropola medio-bizantină de la Noviodunum – Isaccea. Raport antropologic preliminar. Campania 2021*, *Cronica Cercetărilor Arheologice din România, campania 2021*, a LVI-a Sesiune Națională de Rapoarte Arheologice, Oradea, cIMeC, 2022, (în curs de apariție).
- Waldron 2009:** T. Waldron, *Palaeopathology*, 3rd edition, Cambridge University Press, New York, 2009.
- White, Black, Folkens 2012:** T. D. White, M. T. Black, T. D. Folkens, *Human osteology*, 3rd edition, Elsevier Academic Press, Amsterdam-Tokyo, 2012.
- Yilmaz et alii 2013:** M. B. Yilmaz, E. Egemen, B. Ozbakır, A. Tekiner, *Epidural hematoma after minor trauma on patient with biparietal osteodystrophy*, Journal Of Korean Neurosurgical Society 53, 1, 2013, p. 57-58.