



Institutul  
de Cercetări  
Bioarheologice  
și Etnoculturale

# Revista

de Arheologie, Antropologie  
și Studii interdisciplinare

---

Journal of Archaeology, Anthropology  
and Interdisciplinary Studies

**3**

2021

*COLEGIUL EDITORIAL*

**Dr. hab. Valentin DERGACIOV**, editor onorific (Republica Moldova)

**Prof. Paul PETTITT**, editor onorific (Marea Britanie)

**Dr. Angela SIMALCSIK**, editor responsabil (România, Republica Moldova)

**Dr. Alin FRÎNCULEASA** (România)

**Dr. Cristian Eduard ȘTEFAN** (România)

**Dr. Daniel GARVÂN** (România)

**Dr. Denis TOPAL** (Republica Moldova)

**Dr. Bianca PREDA-BĂLĂNICĂ** (Finlanda, România)

**Dr. Adela KOVÁCS** (România)

*COLEGIUL DE REDACȚIE/PEER-REVIEW*

**Dr. Angela SIMALCSIK**, redactor responsabil  
(România, Republica Moldova)

**Prof. Paul PETTITT** (Marea Britanie)

**Dr. Denis TOPAL** (Republica Moldova)

**Dr. Adela KOVÁCS** (România)

**Dr. Gabriel VASILE** (România)

**Dr. Vasile DIACONU** (România)

**Dr. Bianca PREDA-BĂLĂNICĂ** (Finlanda)

**Dr. Vitalij S. SINIK** (Moldova)

**Dr. Dorina ONICĂ** (Republica Moldova)

**Dr. Valentin DUMITRAȘCU** (România)

**Dr. Lucian MUNTEANU** (România)

**Cristina-Elena CORDOȘ** (România)

**Dr. Mariana COCIERU** (Republica Moldova)

**Dr. Ioan Sebastian BRUMĂ** (România)

**Dr. Lavinia GRUMEZA** (România)

**Dr. Ștefan HONCU** (România)

**Dr. Raluca KOGĂLNICEANU** (România)

**Dr. George Bodi** (România)

**Ion CIOBANU**, secretar de redacție  
(Republica Moldova)

**Dr. Alin FRÎNCULEASA** (România)

**Dr. Cristian Eduard ȘTEFAN** (România)

**Dr. Ștefan VASILE** (România)

**Dr. Daniel GARVÂN** (România)

**Dr. Roxana MUNTEANU** (România)

**Dr. doc. Oksana HRYTSYUTA** (Ucraina)

**Dr. Dmitriy KIRICENKO** (Azerbaidjan)

**Dr. Alexandru BERZOVAN** (România)

**Dr. Andrei COROBCEAN** (Republica Moldova)

**Marian LIE** (România)

**Dr. Lilia DERGACIOVA** (România)

**Dr. Robert Daniel SIMALCSIK** (România)

**Dr. Cătălin-George FEDOR** (România)

**Dr. Victor COJOCARU** (România)

**Dr. Bogdan HAIDUC** (România)

**Dr. Vlad VORNIC** (Republica Moldova)

**Alexandru KOVÁCS**, traducător, corector (limba engleză, limba franceză, limba germană) (România)

**Denis TOPAL**, concept copertă (Republica Moldova)

**Bianca PREDA-BĂLĂNICĂ**, concept grafic (România)

**Mihail BĂȚ**, machetare și aranjare în pagină (Republica Moldova)

**Ștefan VASILE**, responsabil cu indexarea revistei (România)

Colegiul de redacție nu răspunde de opiniile exprimate de autori.

Editorial board is not responsible for the opinions expressed by authors.

Toate lucrările publicate în Revista de Arheologie, Antropologie și Studii Interdisciplinare (RAASI) sunt recenzate de specialiști în domeniu (peer-reviewed journal).

Revista de Arheologie, Antropologie și Studii Interdisciplinare (RAASI) este publicația anuală a Institutului de Cercetări Bioarheologice și Etnoculturale (ICBE) din Chișinău.

Revista de Arheologie, Antropologie și Studii Interdisciplinare (RAASI) este indexată începând cu anul 2020 în baza de date internațională [CEEOL](https://www.ceeol.com).



Editare și tipar: Bons Offices

ISSN 2587-3768

E-ISSN 2587-3776

Chișinău 2021

# Cuprins

## STUDII, MATERIALE ȘI NOTE

Adela Kovács, Ionela Luiza Melinte

**Determinări dactiloscopice pe un vas ceramic aparținând culturii Cucuteni, faza A**

*Dactyloscopic analysis on a ceramic vessel belonging to Cucuteni culture, phase A* 7

Кириченко Дмитрий А.

**Обычай искусственной деформации головы (черепа) на территории Азербайджана, Кавказа и Ближнего Востока (неолит-халколит)**

*Obiceiul deformării artificiale a capului (craniului) pe teritoriul Azerbaidjanului, Caucazului și Orientului Apropiat (neolitic-eneolitic) // A custom of artificial head (cranial) deformation on the territory of Azerbaijan, Caucasus and Near East (Neolithic-Chalcolithic)* 37

Ihor V. Pistruil, Oksana A. Hrytsiuta

**Traceological study of lithic artefacts from the Mayaki settlement (Usatovskaya culture)**

*Studiul traseologic al pieselor din silex din așezarea Mayaki (cultura Usatovskaya)* 57

Alin Frînculeasa, Octav Negrea, Cătălin Dîscă, Angela Simalcsik

**Tumulul II de la Strejnicu (județul Prahova) – o prezentare arheologică și bio-antropologică**

*Archaeological and bio-anthropological research in mound II from Strejnicu (Prahova County)* 67

Dmitriy A. Kirichenko

**A new burial of the Late Phase of Kura-Araxes cultural tradition/ early kurgan tradition from Azerbaijan**

*O nouă descoperire funerară atribuită fazei târzii a tradiției culturale Kura-Araxes/tradiția tumulilor timpurii din Azerbaidjan* 105

Cristian Eduard Ștefan

**Așezarea de epoca bronzului de la Bălăceanca, județul Ilfov, România. Unele considerații privind cronologia absolută a culturii Tei**

*The Bronze Age settlement of Bălăceanca, Ilfov County, Romania. Some considerations about the absolute chronology of Tei culture* 119

József Puskas, Lóránt Darvas

**A Middle Bronze Age pit at Miercurea Ciuc/Csikszereda -  
Fodor-Kert (Harghita County, Romania)**

*O groapă din perioada mijlocie a epocii bronzului de la Miercurea Ciuc/  
Csikszereda – Fodor-Kert (județul Harghita, România)*

141

Vasile Diaconu, Mariana Sîrbu

**Note about a Bronze Age hoard from the north of the Republic of  
Moldova and some considerations about the winged axes to the  
east of the Carpathians**

*Notă despre un depozit de bronzuri din nordul Republicii Moldova și câteva  
considerații despre topoarele cu aripioare de la est de Carpați*

165

Shamil Najafov

**The Tovuzchay I necropolis (Azerbaijan)**

*Necropola I de la Tovuzchay (Azerbaidjan)*

173

Сапожников Игорь В.

**Башня Неоптолема, Нижнеднестровский вал и Никоний  
по картам и разведкам середины XIX века**

*Turnul lui Neoptolem, valul Nistrului inferior și Nikonion conform hărților și  
sondajelor de la mijlocul secolului al XIX-lea (I. V. Sapozhnykov) // Tower of  
Neoptolemus, Lower Dniester rampart and Nikonion according to maps and  
surveys of the middle of the 19th century*

191

Синика Виталий С., Лысенко Сергей Д., Разумов Сергей Н. Тельнов Николай П.

**Скифские погребения в курганах группы «Плавни»  
на Нижнем Днестре**

*Morminte scitice din grupul tumular „Plavni” din regiunea Nistrului Inferior //  
Scythian graves in the “Plavni” (“Overflow”) barrow group  
in the Lower Dniester region*

221

Агульников Сергей М.

**Могильник скифской культуры у села Казаклия, Республика Молдова**

*Necropola scitică de la Cazaclia, Republica Moldova // The Scythian necropolis  
of Cazaclia, Republic of Moldova*

243

Lucian Munteanu, Lăcrămioara-Elena Istina

**O monedă de tip „Adâncata-Mânăstirea” descoperită în situl de la  
Letea Veche (județul Bacău, România)**

*A coin of “Adâncata-Mânăstirea” type discovered in the site of Letea Veche  
(Bacău County, Romania)*

273

Ștefan Honcu, Angela Simalcsik, Sergiu-Constantin Enea, Dumitru Boghian

**Noi informații despre necropola „dacilor liberi” de la Costești-  
Baia, județul Iași, România**

*New information about the „free Dacian” necropolis from Costești-Baia,  
Iași County, Romania*

283

- George Dan Hânceanu, Angela Simalcsik  
**Inventar funerar „redescoperit” într-o urnă din necropola dacilor liberi de la Moldoveni, fost Porcești (punctul Dealul Gabăra), județul Neamț, România**  
*Funeral inventory “rediscovered” in an urn from the necropolis of the free Dacians from Moldoveni, former Porcești (Dealul Gabăra point), Neamț County, Romania* 299
- Robert Daniel Simalcsik  
**Analiza sintetică a trei necropole birituale de secol IV d. Hr. din Podișul Central Moldovenesc: Polocin, Pogonești și Săbăoani**  
*Synthetic analysis of three biritual necropolises from the 4<sup>th</sup> century AD from the Central Moldavian Plateau: Polocin, Pogonești, and Săbăoani* 329
- Gabriel Vasile  
**Cimitirul otoman de la Cheia Pazvant I (județul Constanța, România). Analiza osteologică a materialului scheletic uman**  
*Ottoman cemetery from Cheia Pazvant (Constanța County, Romania). Osteological analysis of human skeletal material* 339
- Ștefan Honcu, Angela Simalcsik, Alexandru Berzovan, Robert Daniel Simalcsik  
**Mormântul medieval Cx 872 descoperit pe varianta ocolitoare a municipiului Bacău, România**  
*Mediaeval grave Cx 872 discovered on the highway of Bacău, Romania* 369
- Catalin-George Fedor  
**Studiu de antropologie socială într-o comunitate aflată la confluența a două regiuni istorice ale României (partea a treia)**  
*A social anthropology study in a community situated at the confluence of two Romanian historical regions (third part)* 383
- RECENZII ȘI PREZENTĂRI DE CARTE
- Stanislav Țerna, Mariana Vasilache  
**Figurinele antropomorfe din etapa Cucuteni A din interfluviul pruto-nistean / Anthropomorphic figurines from Cucuteni A stage from the Prut-Dniester interfluve**  
*Cristian Eduard ȘTEFAN* 388
- Lista autorilor / List of authors 392



# Mormântul medieval Cx 872 descoperit pe varianta ocolitoare a municipiului Bacău, România

Ștefan Honcu<sup>1\*</sup>, Angela Simalcsik<sup>2,3,4</sup>,  
Alexandru Berzovan<sup>1</sup>, Robert Daniel Simalcsik<sup>2,4</sup>

**Rezumat.** Lucrarea se referă la complexele medievale târzii descoperite pe Varianta Ocolitoare a municipiului Bacău, pe teritoriul administrativ al localității Schineni, în punctul „La Izlaz”. Sunt discutate descoperirile mai vechi, precum și cele documentate în timpul cercetărilor arheologice de pe suprafața sitului numărul 2. Astfel, pe lângă trei locuințe semi-îngropate, cu inventar sărăcăcios, a fost aflat și un mormânt de inhumație (Cx 872) care, cel mai probabil, face parte din necropola vechii vetre a așezării. Defunctul a fost depus pe direcția vest-est, în decubitus dorsal, cu membrele superioare îndoite din coate și aduse în zona bazinului. Scheletul, bine reprezentat, descoperit în conexiune anatomică, în stare de conservare precară în segmentul cranian și bună în cel postcranian, provine de la un individ de sex masculin, cu vârsta biologică în momentul decesului de circa 45-50 de ani. Statura scheletică a acestuia este mijlocie, de cca 165 cm. Anomaliile dentare sau osoase nu au fost identificate. În ceea ce privește starea de sănătate, au fost înregistrate numeroase patologii. La nivel dentar menționăm cel puțin 12 căderi dentare produse *antemortem* și parodontoză în proces de dezvoltare. Dintre indicatorii bolilor infecțioase și stresului fiziologic, menționăm hiperostoza porotică (inactivă), porozitatea de pe zigomatică (vindecată), reacțiile periosteale (active) de pe femure și tibii și mastoidita acută (activă). Au fost identificate numeroase modificări osteoartrite (pe vertebrele lombare, pe suprafața glenoidă a omoplaților și pe suprafața acetabulară a coxalelor). De menționat și o serie de indicatori ai stresului musculo-scheletic, cum ar fi: inserțiile accentuate pe occipital, humerus și femur, pilastră femurală, placa femurală, modificările entezopatice pe femure și calcaneu, curbura diafizară femurală antero-posterioară. Din punct de vedere tafonomic, menționăm doar exfolierea unor oase postcraniane sub acțiunea factorilor pedologici și câteva pigmentări roșiatică pe diafizele femurelor de origine necunoscută.

**Cuvinte-cheie:** Schineni, perioada medievală târzie, sec. XVII-XVIII, mormânt de inhumație.

<sup>1</sup> Institutul de Arheologie, Academia Română Filiala Iași.

<sup>2</sup> Centrul de Cercetări Antropologice „Olga Necrasov”, Academia Română Filiala Iași, România.

<sup>3</sup> Rezervația Cultural-Naturală „Orheiul Vechi”, Butuceni, Republica Moldova

<sup>4</sup> Institutul de Cercetări Bioarheologice și Etnoculturale (ICBE), Chișinău, Republica Moldova

\* Autor corespondent: [stefanhoncu@yahoo.com](mailto:stefanhoncu@yahoo.com)

**Medieval grave Cx 872 discovered on the highway of Bacău, Romania.** The aim of the paper is to present the late Middle Age features discovered on the highway of Bacău, located in the administrative territory of Schineni, at the point "La Izlaz". The older discoveries are discussed, as well as those found during archaeological research on the surface of site no. 2. Besides three pit-houses with poor inventory, a burial grave has been discovered (Cx 872), which, most likely, is part of the necropolis of the old hearth of the settlement. The deceased was laid on the west-east direction, in supine position, with the upper limbs bent at the elbows and brought to the pelvic area. The skeleton, well represented, discovered in anatomical connection, in a precarious state of preservation in the cranial segment and good preservation in the postcranial segment, comes from a male individual, with biological age at the time of death of about 45-50 years. Its skeletal stature is medium, about 165 cm. Dental or bone abnormalities were not identified. Regarding the state of health, numerous pathologies have been identified. At the dentition we mention at least 12 missing teeth lost before death, and early periodontitis. Among the markers of infectious diseases and physiological stress we noticed the porotic hyperostosis (inactive), porosity on the zygomatics (healed), periosteal reactions (active) on the femora and tibiae and acute mastoiditis (active). Numerous osteoarthritic changes have been identified (on the lumbar vertebrae, on the glenoid surface of the scapulae and on the acetabular surface of the coxae). We also mention a series of musculoskeletal stress markers, such as: pronounced muscle insertions on the occipital, humerus and femur, femoral pilastry, femoral plaque, enthesopathic changes on the femora and calcanea, antero-posterior femoral diaphyseal curvature. From a taphonomic point of view, we recorded the exfoliation of some postcranial bones under the action of pedological factors and some reddish pigmentation on the diaphyses of the femora.

**Keywords:** Schineni, late Middle Ages, 17<sup>th</sup>-18<sup>th</sup> centuries, burial grave.

.....

## Date arheologice

Între anii 2017-2020, o echipă de specialiști de la Institutul de Arheologie din Iași a realizat o cercetare arheologică preventivă pe Varianta Ocolitoare a municipiului Bacău, în Situl numărul 2 (**PI. 1**)<sup>5</sup>. Acesta a fost identificat între indicativii kilometrici 17+180 – 17+800, pe teritoriul administrativ al comunei Săucești, sat Schineni, în punctul „La Izlaz” (**PI. 1**). Situl este unul pluristratificat, cu locuire intensă, din mai multe epoci istorice: epoca bronzului (mijlociu și târziu), prima și a doua epocă a fierului, epoca migrațiilor (secolele II-IV), evul mediu timpuriu (secolele VIII-XI) și evul mediu târziu (secolele XVI-XVII) (Istina *et alii* 2017, p. 61).

În rândurile de față vom face referire la complexele ce au putut fi atribuite, cu certitudine, epocii medievale târzii. Pe parcursul desfășurării săpăturilor arheologice a fost cercetat și un mormânt de inhumație, ce aparține, cel mai probabil, aceleiași perioade. Mormântul descoperit poate fi pus în legătură cu o serie de descoperiri medieval-târzii din imediata sa vecinătate. Astfel, la cca. 50 m

<sup>5</sup> Cercetarea arheologică preventivă s-a desfășurat în cadrul proiectului de infrastructură „Centura ocolitoare a Municipiului Bacău, parte a Autostrăzii A7”. Din echipa de cercetare au făcut parte: Dan Aparaschivei, Ștefan Honcu, Sever-Petru Boțan, Alexandru Berzovan, Măriuca-Diana Vornicu și Bogdan Minea.



nord-vest de complexul la care ne referim, au fost descoperite trei locuințe semi-îngropate, de dimensiuni modeste, cu inventar sărăcăcios: fragmente de vase ceramice lucrate cu roata, resturi faunistice, iar într-una din locuințe, un șiling polonez (Sigismund III Vasa, anul 1624).

Cele trei locuințe semi-îngropate, cercetate în situl de la Schineni, făceau parte, probabil, dintr-un sat de dimensiuni mai mari. În anii '60 ai secolului trecut, în aceeași localitate, în punctul „Morărița”, au fost identificate vestigii datate în veacurile XVI-XVII. Este vorba despre gropi menajere, care conțineau materiale ceramice și un număr foarte mare de unelte din fier, în special cuțite (Căpitanu 1976, p. 152, 153/Fig. 1, 170/Fig. 13/2-6).

Am încercat să stabilim care ar fi putut fi numele așezării cercetate arheologic. Un interes deosebit în acest sens îl prezintă harta districtelor moldovenești, realizată de către Imperiul Habsburgic, între anii 1788-1790<sup>6</sup>, la o distanță cronologică de cca. 120-150 de ani de perioada în care se încadrează, ipotetic, descoperirile la care ne referim. Pe această hartă, zona bazinului și cursului râului Siret este redată cu foarte multe detalii, atât de ordin geografic, cât și de ordin toponimic. Observăm astfel că localitatea Săucești [*Seuschesty*] este amplasată pe o „peninsulă”, un grind între două brațe moarte ale Siretului; biserica este situată la câteva sute de metri spre vest, pe zona mai înaltă, ferită de inundații. Locuirea din grind pare să se aglomereze mai mult în apropierea brațului estic. Similitudinea pe care o observăm între această formă de relief și cea pe care este localizat situl de la Schineni, delimitat la rândul său de două brațe moarte, dispuse similar celor vizibile pe harta austriacă, ne face să ne întrebăm *dacă nu cumva cele două coincid*, în ciuda faptului că georeferențierea ne-ar indica pentru situl medieval de la Schineni o locație situată la cca. 300 m NV<sup>7</sup>. În cazul în care cele două ar coincide, puținătatea complexelor medievale târzii descoperite de noi s-ar explica prin faptul că secțiunea cercetată a fost plasată pe zona centrală a grindului, în timp ce locuirea de secol XVIII, așa cum reiese pe hartă, se concentra mai ales în partea de est.

În orice caz, în zona joasă, de mlaștină împădurită, situată între Săucești și cursul propriu-zis al Siretului, observăm mai multe aglomerări de locuințe, atât spre est, cât și spre sud, marcate de către cartografi austrieci ca fiind case ale Săuceștilor [*Hause zur Seuschesty*]. În lumina acestor observații, putem afirma că cel puțin la nivelul secolului al XVIII-lea, și cu siguranță și mai înainte, toată zona de mlaștină și grinduri din aria noastră de interes se afla în hotarul satului Săucești și, foarte probabil, și complexe semnalate de noi au aparținut aceleiași comunități.

<sup>6</sup> Harta poate fi consultată la [www.mapire.eu](http://www.mapire.eu).

<sup>7</sup> Trebuie ținut cont și de erorile inerente materialelor cartografice vechi, dar și de cele apărute în cursul georeferențierii acestora, erori care uneori pot să fie semnificative.

Mormântul (PI. 2) putea să facă parte din necropola așezării, care este posibil să se fi întins în partea de sud-est a satului medieval. Absența oricăror artefacte din inventarul acestui mormânt ar putea să indice situația economică a comunității respective. De altfel, din cele trei locuințe semi-îngropate cercetate, au fost recuperate foarte puține fragmente ceramice.

Scheletul s-a descoperit în conexiune anatomică, în decubitus dorsal, pe direcția vest-est și se afla într-o stare de conservare bună. Craniul era căzut spre partea stângă, membrele superioare erau îndoite din coate, iar palmele erau poziționate în zona bazinului. Din membrele inferioare s-au păstrat doar femurele, tibiile și oasele tarsiene.

### Date antropologice

Analiza antropologică a scheletului s-a realizat în următoarele etape: curățarea osemintelor și reconstituirea părților craniene și postcraniene; înregistrarea stării de conservare (Connel 2008); înregistrarea gradului de reprezentare (Buikstra, Ubelaker 1994, p. 5-8); înregistrarea modificărilor tafonomice (Buikstra, Ubelaker 1994, p. 95-106); estimarea vârstei biologice în momentul decesului (Périer 1949; Nemeskéri *et alii* 1960; Ferembach *alii* 1979; Smith, Knight 1984; Buikstra, Ubelaker 1994, p. 21-38; Schmitt 2005; Latham, Finnegan 2010); determinarea sexului (Stradalova 1975; Ferembach *et alii* 1979; Buikstra, Ubelaker 1994, p. 16-21; Bruzek 2002; Walrath *et alii* 2004; Blanchard 2010); prelevarea datelor biometrice, observațiilor morfoscopice și analiza conformativă (Martin 1928; Martin, Saller 1957-1966; Buikstra, Ubelaker 1994, p. 69-84); calcularea staturii scheletice după lungimea oaselor lungi ale membrelor (Trotter, Gleser 1952, 1958; Trotter 1970) și încadrarea acestora în categorii (Alexeev, Debetz 1964); analiza traumatismelor, patologiilor, anomaliilor și trăsăturilor epigenetice dentare și osoase (Buikstra, Ubelaker 1994, p. 83-94, 107-158; Mays 1998, p. 102-181; Aufderheide, Rodriguez-Martin 1998; Ortner 2003; Mann, Hunt 2005; Roberts, Manchester 2007; Brickley, Ives 2008; Waldron 2009; Barnes 1994, 2012; Mann *et alii* 2016); înregistrarea principalilor indicatori ai episoadelor de stres fiziologic produs în copilărie (Stuart-Macadam 1985, 1989; Goodman, Armelagos 1985; Goodman *et alii* 1980; Goodman, Rose 1990); analiza indicatorilor musculo-scheletici/ocupaționali care indică adaptări funcționale, stilul de viață și intensitatea efortului fizic (Pálfi, Dutour 1996; Chapman 1997; Hawkey 1998; Robb 1998; Myszka, Piontek 2012; Villotte *et alii* 2016).

*Starea de conservare* a scheletului în momentul analizei biomorfometrice era precară în segmentul cranian și bună în cel postcranian. Reconstituirea neurocraniului și viscerocraniului a eșuat din cauza fragmentării și modificărilor tafonomice accentuate.

*Gradul de reprezentare.* Scheletul este bine reprezentat. În pofida fragmentării ridicată, sunt prezente toate componentele craniene. Din segmentul postcranian lipsesc unele oase palmare și plantare și câteva elemente vertebrale, care s-au sfărâmat în timpul curățării și degajării din humă.

*Vârsta biologică* în momentul decesului este cuprinsă în intervalul 45-50 de ani (adult de vârstă mijlocie spre bătrână). Suturile craniene sunt parțial obliterate. Uzura coroanelor dentare este destul de avansată, iar la nivelul masticatorilor s-au produs numeroase pierderi dentare *antemortem*. Alveolele dentare prezintă resorbție destul de avansată. Pe suprafețele de articulație sunt modificări degenerative evidente. Țesutul osos de la nivelul meta-epifizar proximal al humerusului și al femurului are aspect osteoporotic accentuat.

*Determinarea sexului.* Scheletul provine de la un individ de sex masculin, cu următoarele caracteristici discriminante: relief cranian accentuat (supraorbital, glabellar, nucal și mastoidian), frunte relativ îngustă și înclinată, margine supraorbitală îngroșată, volum mare al procesului mastoid, mandibulă relativ robustă, unghiul ramului mandibular ușor obtuz, osatură cu robusticitate moderată, relief osos accentuat pe oasele membrelor, cu precădere pe humerus și femur, centură pelviană tipic masculină, suprafețe de articulație de dimensiuni moderate.

*Date biomorfometrice.* Occipitalul este moderat de larg și de înalt, ușor curbat (PI. 3/1). Relieful cranian apare accentuat. Oasele pomeților sunt scunde și înguste, iar procesul mastoid, voluminos, cu dezvoltare de gradul 4 (PI. 3/2). Mandibula prezintă robusticitate moderată, simfiză atenuată (mai mult butonată decât piramidală), ram îngust și înalt și relief gonic slab (PI. 3/7). Statura scheletică a fost calculată după lungimea oaselor întregi sau întregibile ale membrelor, după cum urmează: radius (165,95 ± 4,32 cm), cubitus (166,55 ± 4,32 cm), femur (161,37 ± 3,27 cm) și tibia (166,82 ± 3,37 cm). Valoarea staturii scheletice, în medie, este de cca 165 cm, ceea ce pentru bărbați se traduce printr-o statură cuprinsă în categoria mijlocie.

*Patologii dentare.* Pe arcada superioară sunt cel puțin două căderi dentare produse în timpul vieții – P<sup>1</sup> și M<sup>1</sup> de pe partea dreaptă (PI. 3/6). Pe arcada inferioară menționăm pierderea *antemortem* a 10 unități dentare: ambii I<sub>1</sub>, I<sub>2</sub> de pe partea dreaptă, P<sub>2</sub> de pe partea stângă și toți cei șase masticatori (M<sub>1</sub>, M<sub>2</sub> și M<sub>3</sub> de pe ambele părți) (PI. 3/7). În stare izolată sunt cinci unități dentare, după cum urmează: P<sup>2</sup>, M<sup>1</sup> și M<sup>3</sup> de pe partea stângă, un C<sub>#</sub> (?) și un P<sub>1</sub> (?) (PI. 3/4).

*Patologii osoase craniene.* Pe oasele neurocraniului (frontal, parietale și occipital), mai concentrată în proximitatea suturilor, apare hiperostoza porotică, inactivă în momentul decesului (PI. 3/3). Slabe modificări porotice, de asemenea inactice în momentul decesului, apar și pe oasele pomeților. Pe temporalul drept însă, imediat deasupra orificiului auditiv, apare o porozitate activă (PI. 3/2).

*Patologii osoase postcraniene.* Pe marginile corpurilor a două vertebre lombare au fost identificate osteofite de mici dimensiuni (Pl. 3/5). Marginile suprafețelor glenoide ale omoplaților prezintă modificări de tip „lipping” (prelungire și proeminare) – dovadă a osteoartritei gleno-humerale. Pe suprafața cavității acetabulare a ambelor coxale au fost observate modificări patologice – coxartroză, care în momentul decesului nu era în stadiu prea avansat (Pl. 4/1). Epifizele proximale ale femurelor sunt prelungite pe margini – dovada presiunii exercitate de femur pe suprafața de articulație aferentă coxalului (Pl. 4/2-3), iar epifiza osului de pe partea dreaptă prezintă modificări ceva mai accentuate de tip „lipping” pe margine (Pl. 4/2). Pe femurul de pe partea stângă, în treimea proximală, pe fața internă a diafizei sunt vizibile urmele unei posibile infecții active în momentul decesului (Pl. 4/5). Tibia de pe partea dreaptă poartă pe fața internă a diafizei modificări periosteale de slabă intensitate, inactive în momentul decesului (Pl. 4/6).

*Indicatori ocupaționali.* Pe occipital inserțiile musculare sunt destul de accentuate (Pl. 3/1). La nivelul oaselor membrelor, inserțiile sunt accentuate pe humerus (gradul 3+) și pe femur (creastă subtrohanteriană de gradul 3+). Femurele au pilastru, mai evident pe partea stângă în comparație cu partea dreaptă. *Linea aspera* are entezofite (Pl. 4/5). Ambele femure sunt curbate în sens antero-posterior și prezintă placă femurală, pe dreptul amprenta-placă fiind foarte bine marcată, chiar rugoasă (Pl. 4/2). Modificări entezopatice apar și pe calcaneu.

*Date tafonomice.* Toate fisurile și fracturile care au condus la fragmentarea unor elemente scheletice sunt produse *postmortem*, în procesul de decopertare și curățare. Unele oase postcraniene sunt lipsite de periost – rezultat al exfolierii produse în sol, sub acțiunea umidității („subaerial weathering”). Pe diafizele femurelor au fost identificate pigmentări de culoare roșie-zmeurie de origine necunoscută (Pl. 4/5).

*Oase de animale.* Printre elementele scheletice umane a fost identificată o vertebră care provine de la un mamifer imatur de talie mijlocie (Pl. 4/4), probabil porc<sup>8</sup>.

## Discuții

Din punct de vedere arheologic, mormântul medieval descoperit la Schineni, comuna Săucești, județul Bacău face parte dintr-o posibilă necropolă ce ar putea aparține vechii vetre de sat a comunei Săucești. Acesta se încadrează cronologic în segmentul de timp cuprins între a doua jumătate a veacului al XVII-lea și începutul celui următor, fiind situat la limita de sud a necropolei.

<sup>8</sup> Determinarea restului scheletic de origine animală a fost realizată de Dr. Valentin Dumitrașcu, arheozoolog la Institutul de Arheologie „Vasile Pârvan” din București.

Scheletul descoperit în mormântul medieval de pe Varianta Ocolitoare a municipiului Bacău provine de la un bărbat de vârstă adultă mijlocie spre bătrână (45-50 ani). Este satisfăcător conservat și bine reprezentat, situație favorabilă unui studiu amănunțit. Individul analizat nu este prea robust și nici prea înalt, cu o statură scheletică mijlocie, cuprinsă în intervalul 161-166 cm. Starea de sănătate dentară în momentul decesului era precară. Îi lipseau cel puțin 12 dinți, pe care i-a pierdut în decursul etapei adulte de vârstă. Parodontoza era în proces de dezvoltare. Absența tartrului dentar în tandem cu pierderile dentare, cel mai probabil cauzate de carii și complicațiile acestora, ne sugerează preferința bărbatului pentru alimentele bogate în carbohidrați (de exemplu, cereale).

Componentele scheletice nu prezintă anomalii sau patologii direct cauzatoare de moarte, însă trădează o serie de episoade de stres fiziologic depășite și câteva procese infecțioase active în momentul decesului. Hiperostoza porotică inactivă identificată pe oasele neurocraniului, porozitatea vindecată de pe zigomate și modificările periosteale de pe tibia dreaptă indică stres fiziologic produs în etapele timpurii de vârstă (copilărie, adolescență) și în tinerețe – boli infecțioase sau carențe alimentare pe care organismul acestui individ le-a depășit.

Porozitatea de pe osul temporal de pe partea dreaptă, activă în momentul decesului, localizată deasupra orificiului auricular, indică, cel mai probabil, o mastoidită acută în stadiu incipient. Mastoidita este o infecție bacteriană a celulelor pneumatice din procesul mastoidian, produsă de *Streptococcus pneumoniae* sau *Haemophilus influenzae*, care se dezvoltă în urma unei otite netratate (sau faringite acute care afectează tubul lui Eustache) și se răspândește de la urechea medie spre oasele craniului, fie în interior, fie spre exterior, ca în cazul bărbatului la care ne referim. Cu toate că este o infecție comună printre copiii cu vârsta biologică sub 4 ani, infecția urechii medii și implicit mastoidita era o boală larg răspândită în perioada medievală printre persoanele în vârstă din clasele inferioare ale societății. Deci factorii de mediu, implicit factorul alimentar și starea precară de sănătate din perioada copilăriei predispun organismul adult la infecții ale urechii, care, netratate, pot produce mastoidită, apoi surditate sau meningită, iar prin extinderea infecției spre interiorul craniului, bacteria poate ajunge în sânge, iar efectul este septicemia și moartea (Schultz 1979; Aufderheide, Rodriguez-Martin 1998, p. 253; Roberts, Manchester 2007, p. 177-178; Mann, Hunt 2005, p. 40, 42). În cazul individului descoperit în mormântul medieval de la Bacău, mastoidita este doar la debut.

Prezența modificărilor structurale active în momentul decesului în treimea proximală a diafizei femurului de pe partea stângă este un alt indicator al stării precare de sănătate pentru acest individ și indică predispoziția pentru infecțiile bacteriene.

Cele mai evidente modificări scheletice identificate în acest caz sunt cele cauzate de îmbătrânirea scheletului, implicit a articulațiilor. Bărbatul prezintă osteoartrită la nivelul umerilor, fiind afectată mai grav cavitatea glenoidă a omoplaților. Modificări accentuate semnalăm și pe suprafața articulațiilor dintre bazin și femure – coxartroză.

În privința profilului ocupațional, inserțiile musculare, fără să fie extrem de accentuate, ne indică activități fizice intense. Cele mai sugestive modificări în acest sens sunt cele de tip prelungire, proeminare și „lipping” de pe marginea cavității acetabulare a coxalului și de pe epifizele proximale ale femurelor, care alături de inserțiile musculare accentuate de pe femur, pilastrie, entezofitele de pe *linea aspera*, placa femurală îngroșată și rugoasă, curbura axului femural în sens antero-posterior și modificările entezopatică de pe calcaneu se constituie într-un complex de indicatori ai mobilității terestre și probabil ai echitației (Jurmain 1999, p. 157; Goff 2004; Molleson 2007; Baillif-Ducros *et alii* 2012; Baillif-Ducros, Mcglynn 2013; Radi *et alii* 2013).

## Mulțumiri

Aducem mulțumiri domnului Dr. Valentin Dumitrașcu, arheozoolog la Institutul de Arheologie „Vasile Pârvan” din București, pentru analiza restului scheletic de origine animală identificat printre oasele umane.

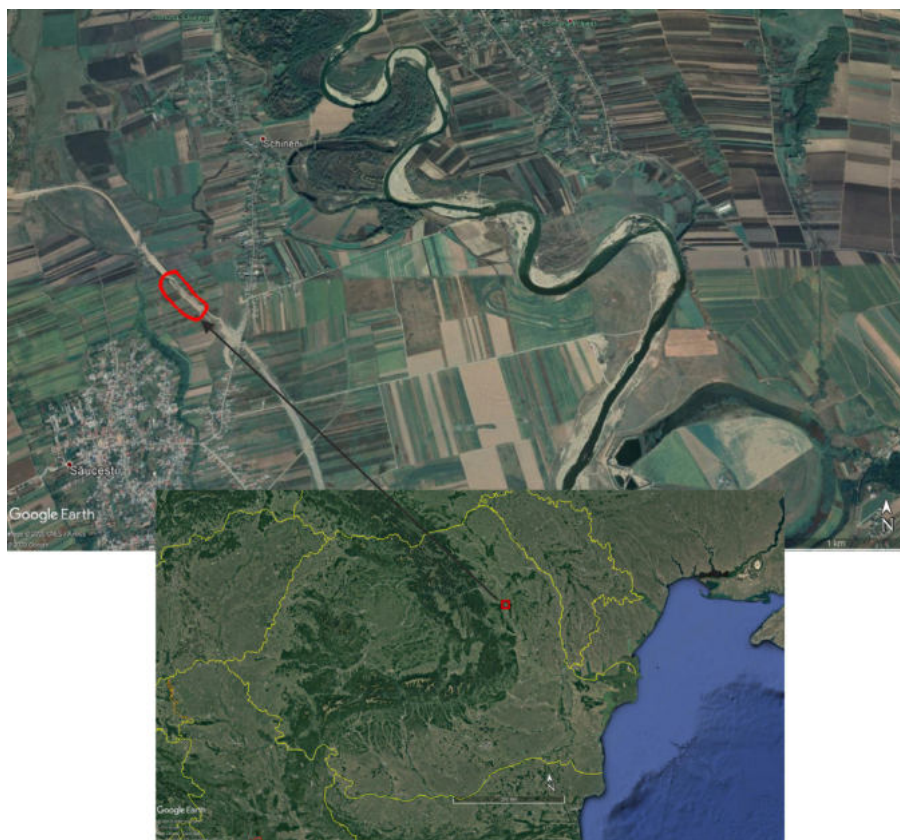## Bibliografie

- Alexeev, Debetz 1964:** V. P. Alexeev, G. F. Debetz, *Kraniometria. Metodika antropologicheskikh issledovaniy*, Nauka, Moskva, 1964.
- Aufderheide, Rodriguez-Martin 1998:** A. C. Aufderheide, C. Rodriguez-Martin, *The Cambridge encyclopedia of human paleopathology*, Cambridge University Press, Cambridge, 1998.
- Baillif-Ducros et alii 2012:** C. Baillif-Ducros, M. C. Truc, C. Paresys, S. Villotte, *Approche méthodologique pour distinguer un ensemble lésionnel fiable de la pratique cavalière. Exemple du squelette de la tombe 11 du site de «La Tuilerie» à Saint-Dizier (Haute-Marne), VIe siècle*, Bulletins et Mémoires de la Société d'Anthropologie de Paris, 24, 2012, p. 25-36.
- Baillif-Ducros, Mcglynn 2013:** C. Baillif-Ducros, G. Mcglynn, *Stirrups and archaeological populations: Bio-anthropological considerations for determining their use based on the skeletons of two steppe riders*, Bulletins et Mémoires de la Société d'Anthropologie de Paris, 19, 2013, p. 43-44.
- Barnes 1994:** E. Barnes, *Developmental defects of the axial skeleton in paleopathology*, University Press of Colorado, Niwot, 1994.
- Barnes 2012:** E. Barnes, *Atlas of developmental field anomalies of the human skeleton: a paleopathology perspective*, Wiley-Blackwell, Hoboken, 2012.
- Blanchard 2010:** B. K. Blanchard, *A study of the accuracy and reliability of sex estimation methods of the human pelvis*, A Thesis presented to the Faculty of California State University, Chico, 2010, p. 6-27.

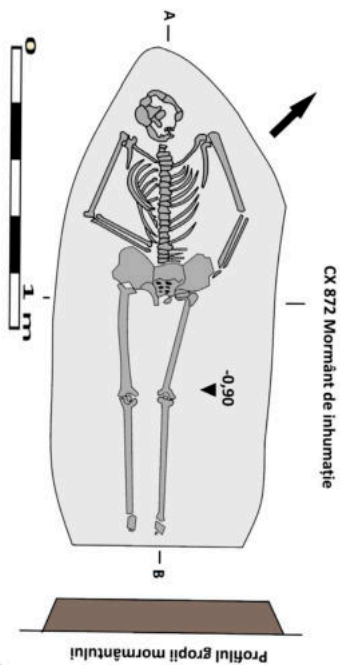
- Brickley, Ives 2008:** M. Brickley, R. Ives, *Bioarchaeology of metabolic bone disease*, Academic Press, Oxford, 2008.
- Bruzek 2002:** J. Bruzek, *A method for visual determination of sex, using the human hip bone*, American Journal of Physical Anthropology, 117, 2002, p. 157-168.
- Buikstra, Ubelaker 1994:** J. E. Buikstra, D. H. Ubelaker, *Standards for data collection from human skeletal remains*, Arkansas Archaeological Survey Research Series, No 44, Fayetteville, 1994.
- Căpitanu 1976:** V. Căpitanu, *Necropola daco-carpică de la Săucești, județul Bacău, Carpica VIII*, 1976, p. 151-182.
- Chapman 1997:** N. E. Chapman, *Evidence for Spanish influence on activity induced musculoskeletal stress markers at Pecos Pueblo*, International Journal of Osteoarchaeology, 8, 1997, p. 390-411.
- Connell 2008:** B. Connell, *Preservation and archaeological data*, in: N. Powers (ed.), *Human osteology method statement*, Museum of London, London, 2008, p. 9.
- Ferembach et alii 1979:** D. Ferembach, I. Schwidetzky, M. Stloukal, *Recommandations pour déterminer l'âge et le sexe sur le squelette*, Bulletins et Mémoires de la Société d'Anthropologie de Paris, XIII, 6, 1, 1979, p. 7-45.
- Goff 2004:** A. K. Goff, *Report of skeletal remains excavated at Fort Craig Post Cemetery*, Manuscript on File with the U.S. Department of Interior, Bureau of Reclamation, Upper Colorado Region, Albuquerque Office, New Mexico.
- Goodman, Armelagos 1985:** A. H. Goodman, G. J. Armelagos, *Factors affecting the distribution of enamel hypoplasia within the human permanent dentition*, American Journal of Physical Anthropology, 68, 1985, p. 479-493.
- Goodman et alii 1980:** A. H. Goodman, G. J. Armelagos, J. C. Rose, *Enamel hypoplasias as indicator of stress in three prehistoric populations from Illinois*, Human Biology, 52, 3, 1980, p. 515-528.
- Goodman, Rose 1990:** A. H. Goodman, J. C. Rose, *Assessment of systemic physiological perturbation from dental enamel hypoplasias and associated histological structure*, Yearbook of Physical Anthropology, 33, 1990, p. 59-110.
- Hawkey 1998:** D. E. Hawkey, *Disability compassion and the skeletal record: using musculoskeletal stress markers (MSM) to reconstruct an osteobiography from Early New Mexico*, International Journal of Osteoarchaeology, 8, 1998, p. 326-340.
- Istina et alii 2017:** L. E. Istina, D. Prisecaru, P. Colțeanu, A. Heroiu, *Varianta Ocolitoare Bacău. Diagnosticul arheologic*, Editura Magic Print, Bacău, 2017.
- Jurmain 1999:** R. Jurmain, *Stories from the skeleton. Behavioral reconstruction in human osteology*, Routledge, 1999.
- Latham, Finnegan 2010:** K. E. Latham, M. Finnegan, *Age estimation of the human skeleton*, Charles C. Thomas Publisher, Illinois, Springfield, 2010.
- Mann, Hunt 2005:** R. W. Mann, D. R. Hunt, *Photographic regional atlas of bone disease: A guide to pathologic and normal variation in the human skeleton*, Charles C. Thomas Publisher, Illinois, Springfield, 2005.
- Mann et alii 2016:** R. W. Mann, D. R. Hunt, S. Lozanoff, *Photographic regional atlas of non-metric traits and anatomical variants in the human skeleton*, Charles C. Thomas, Illinois, Springfield, 2016.
- Martin 1928:** R. Martin, *Lehrbuch der anthropologie*, 2<sup>nd</sup> ed., Fisher, Jena, 1928.
- Martin, Saller 1957-1966:** R. Martin, K. Saller, *Lehrbuch de anthropologie*, Fischer, Stuttgart, 1956-1966.
- Mays 1998:** S. Mays, *The archaeology of human bones*, Routledge, London, New York, 1998.
- Molleson 2007:** T. Molleson, *A method for the study of activity related skeletal morphologies*, Bioarchaeology of the Near East, 1, 2007, p. 5-33.

- Myszka, Piontek 2012:** A. Myszka, J. Piontek, *Variation of musculoskeletal stress markers in the Medieval population from Cedyňa (Poland) – proposal of standardized scoring method application*, *Collegium Anthropologicum*, 36, 3, 2012, p. 1009-1017.
- Nemeskéri et alii 1960:** J. Nemeskéri, L. Harsányi, Gy. Acsády, *Methoden zur Diagnose des Lebensalters von Skelettfunden*, *Anthropologischer Anzeiger*, 24, 1960, p. 70-95.
- Ortner 2003:** D. J. Ortner, *Identification of pathological conditions in human skeletal remains*, Academic Press, Oxford, 2003.
- Pálfi, Dutour 1996:** Gy. Pálfi, O. Dutour, *Activity-induced skeletal markers in historical anthropological material*, *International Journal of Osteoarchaeology*, 11, 1, 1996, p. 41-55.
- Périer 1949:** A. L. Périer, *Usure, abrasion, érosion*, *Pratique Odonto-Stomatologique*, 140, 1949, p. 1-7.
- Radi et alii 2013:** N. Radi, V. Mariotti, A. Riga, S. Zampetti, Ch. Villa, G. Belcastro, *Variation of the anterior aspect of the femoral head-neck junction in a Modern human identified skeletal collection*, *American Journal of Physical Anthropology*, 152, 2013, p. 261-272.
- Robb 1998:** J. E. Robb, *The interpretation of skeletal muscle sites: a statistical approach*, *International Journal of Osteoarchaeology*, 8, 5, 1998, p. 363-377.
- Roberts, Manchester 2007:** Ch. Roberts, K. Manchester, *The archaeology of disease*, Cornell University Press, Ithaca, New York, 2007.
- Schmitt 2005:** A. Schmitt, *Une nouvelle méthode pour estimer l'âge au décès des adultes à partir de la surface sacro-pelvienne iliaque*, *Bulletins et Mémoires de la Société d'Anthropologie de Paris*, 17, 1-2, 2005, p. 1-13.
- Schultz 1979:** M. Schultz, *Diseases of the ear region in early and prehistoric populations*, *Journal of Human Evolution*, 8, 6, 1979, p. 575-578.
- Smith, Knight 1984:** B. G. Smith, J. K. Knight, *An index for measuring the wear of teeth*, *British Dental Journal*, 156, 1984, p. 435-438.
- Stradalova 1975:** V. Stradalova, *Sex differences and sex determination on the sacrum*, *Anthropos*, 13, 3, 1975, p. 237-244.
- Stuart-Macadam 1985:** P. Stuart-Macadam, *Porotic hyperostosis: representative of a childhood condition*, *American Journal of Physical Anthropology*, 66, 4, 1985, p. 391-398.
- Stuart-Macadam 1989:** P. Stuart-Macadam, *Porotic hyperostosis: Relationship between orbital and vault lesions*, *American Journal of Physical Anthropology*, 80, 2, 1989, p. 187-193.
- Trotter 1970:** M. Trotter, *Estimation of stature from intact long limb bones*, in: T. D. Stewart, (ed.), *Personal identification in mass disasters: National Museum of Natural History*, Washington, 1970, p. 71-83.
- Trotter, Gleser 1952:** M. Trotter, G. Gleser, *Estimation of stature from long bones of American Whites and Negroes*, *American Journal of Physical Anthropology*, 10, 1952, p. 469-514.
- Trotter, Gleser 1958:** M. Trotter, G. Gleser, *A reevaluation of estimation of stature based on measurements of stature taken during life and of long bones after death*, *American Journal of Physical Anthropology*, 16, 1958, p. 79-123.
- Villootte et alii 2016:** S. Villootte, S. Assis, F. Alves Cardoso, Ch. Y. Henderson, V. Mariotti, M. Milella, D. Pany-Kucera, N. Speith, C. A. Wilczak, R. Jurmain, *In search of consensus: Terminology for enthesal changes (EC)*, *International Journal of Paleopathology*, 13, 2006, p. 49-55.
- Waldron 2009:** T. Waldron, *Palaeopathology*, Cambridge University Press, Cambridge, New York, 2009.
- Walrath et alii 2004:** D. E. Walrath, P. Turner, J. Bruzek, *Reliability test of the visual assessment of cranial traits for sex determination*, *American Journal of Physical Anthropology*, 125, 2004, p. 132-137.

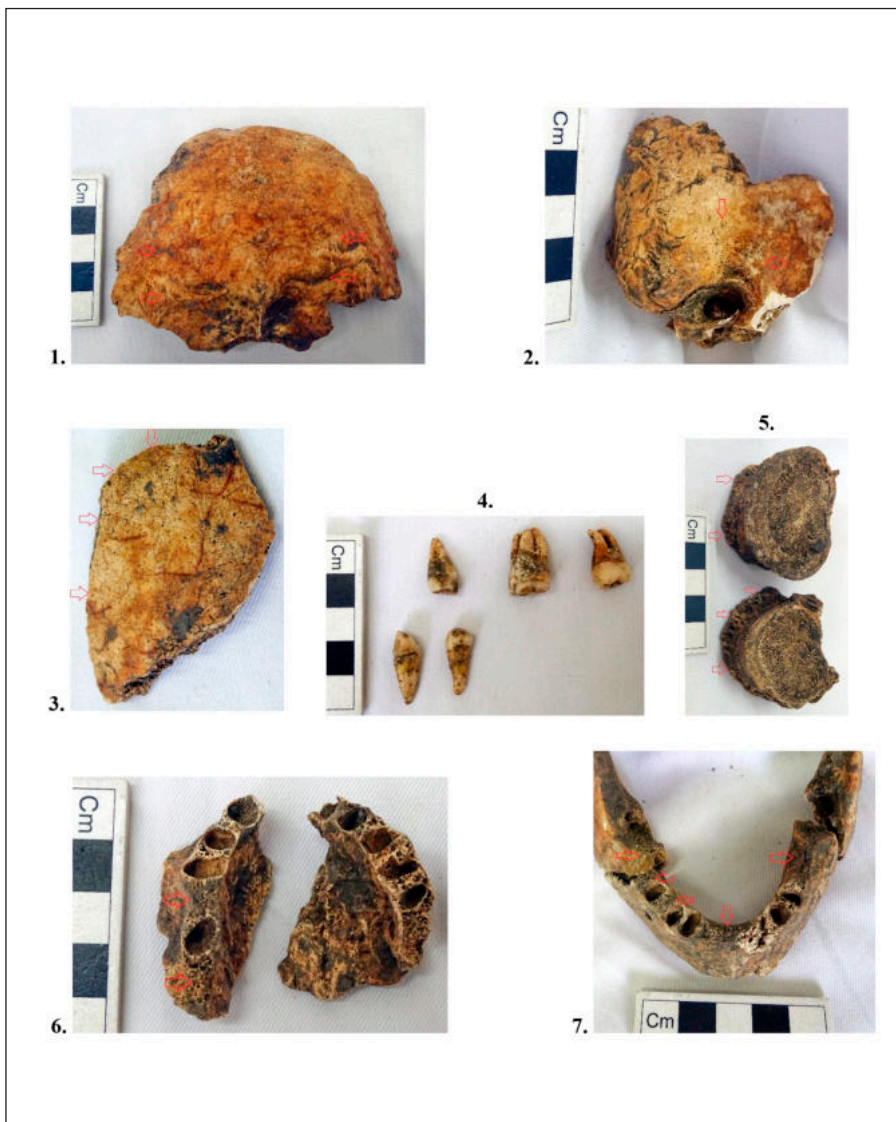




**Pl. 1.** Localizarea sitului nr. 2 cercetat pe Varianta Ocolitoare a municipiului Bacău  
**Pl. 1.** Location of site no. 2 investigated on the highway of Bacău County



Pl. 2. Complexul nr. 872, foto și desen – după autori  
Pl. 2. Feature no. 872, photo and drawing – the authors



**Pl. 3.** 1. Occipital, inserții musculare accentuate; 2. Temporal drept, porozitate activă (probabil mastoidită); 3. Fragment din parietal, porozitate inactivă; 4. Dinți izolați; 5. Vertebre lombare cu osteofite; 6. Arcada dentară superioară, căderi dentare produse *antemortem*; 7. Arcada dentară inferioară, căderi dentare produse *antemortem*

**Pl. 3.** 1. Occipital, pronounced muscle insertions; 2. Right temporal, active porosity (probably mastoiditis); 3. Fragment from the parietal, inactive porosity; 4. Isolated teeth; 5. Lumbar vertebrae with osteophytes; 6. Upper dental arch, *antemortem* tooth loss; 7. Lower dental arch, *antemortem* tooth loss



Pl. 4. 1. Coxal, acetabulum, coxartroză, „lipping”; 2. Femur drept, epifiza proximală, placă, „lipping”; 3. Cap femural, „lipping”; 4. Vertebră de mamifer; 5. Femur, diafiză, *linea aspera* rugoasă, reacție periosteală activă, pigmențatie tafonomică; 6. Tibie, diafiză, reacție periosteală inactivă

Pl. 4. 1. Coxal, acetabulum, coxarthrosis, “lipping”; 2. Right femur, proximal epiphysis, plaque, “lipping”; 3. Femoral head, “lipping”; 4. Mammalian vertebra; 5. Femur, diaphysis, rough *linea aspera*, active periosteal reaction, taphonomic pigmentation; 6. Tibia, diaphysis, inactive periosteal reaction